

erythema of rosacea. The Journal of clinical and aesthetic dermatology. 2012;5(3):26-36

11. Steinhoff M, Schmelz M, Schaubert J. Facial erythema of rosacea-aetiology, different pathophy-

siologies and treatment options. Acta dermatovenereologica. 2016;96(5):579-89.

12. Weedon D. Skin pathology, second edition. China, Churchill Livingstone, 2002;1158.

Стаття надійшла до редакції
27.03.2018



УДК 616.314.17-031.81-036-092-08:615.355

<https://doi.org/10.26641/2307-0404.2018.2.133947>

**И.С. Машенко,
Т.А. Кучеренко**

КЛИНИКО-ПАТОГЕНЕТИЧЕСКОЕ ОБОСНОВАНИЕ ИСПОЛЬЗОВАНИЯ ВОБЕНЗИМА В КОМПЛЕКСНОМ ЛЕЧЕНИИ ГЕНЕРАЛИЗОВАННОГО ПАРОДОНТИТА

*ГУ «Днепропетровская медицинская академия МЗ Украины»
кафедра хирургической стоматологии, имплантологии и пародонтологии
(зав. – к. мед. н., доц. Н.Г. Идашкина)
ул. В. Вернадского, 9, Днепр, 49044, Украина
SE «Dnipropetrovsk medical academy of Health Ministry of Ukraine»
Oral Surgery, Implantology and Periodontology department
V. Vernadsky str., 9, Dnipro, 49044, Ukraine
e-mail: dakkar@i.ua*

Ключевые слова: генерализованный пародонтит, вобензим, монотерапия

Ключові слова: генералізований пародонтит, вобензим, монотерапія

Key words: generalized periodontitis, wobenzym, monotherapy

Реферат. Клініко-патогенетичне обґрунтування використання вобензиму в комплексному лікуванні генералізованого пародонтиту. Машенко І.С., Кучеренко Т.О. Метою цього дослідження служило визначення ефективності використання в комплексному лікуванні генералізованого пародонтиту вобензиму в якості загальної терапії. Обстежено 61 хворий, з I-II ступенем тяжкості, зі збереженням зубів у кількості не менше 90%, без супутньої загальної патології, що вимагає лікування на поточний момент. Порівняльна ефективність лікування була вивчена в 2-х групах, аналогічних за всіма клінічними показниками. Пацієнти основної (31 особа) групи отримували, поряд із симптоматичним лікуванням, Вобензим; контрольної (30 осіб) - полімедикаментозну терапію (імунокорегуючі, антиоксидантні, протимікробні засоби). У результаті загальноприйнятих клінічних, параклінічних, імунологічних, біохімічних досліджень, проведених у процесі лікування і у віддалені терміни спостереження, виявлено, що використання системної ензимотерапії у цієї категорії хворих забезпечує швидкий регрес основних клінічних симптомів (на 6-7 день), усунення патогенетичних ланок захворювання більше ніж у 90% пролікованих і настання ремісії протягом не менше 6-12 місяців. Характерно, що при проведенні монотерапії вобензимом досягалися позитивні результати лікування генералізованого пародонтиту, аналогічні з такими, що і при використанні комплексної стандартної терапії, що включає призначення цілого ряду медикаментозних препаратів цілеспрямованої дії на механізми патогенезу захворювання. З позиції доказової медицини обґрунтовано доцільність заміни широкого арсеналу лікарських засобів у комплексному лікуванні генералізованого пародонтиту на окремі фармакологічні препарати, що чинять системну дію.

Abstract. Clinical and pathogenetic substantiation of the use of Wobenzim in the complex treatment of generalized periodontitis. Mashchenko I.S., Kucherenko T.O. *The purpose of this study was to determine the efficacy of using Wobenzim as a general therapy in the complex treatment of generalized periodontitis. 61 patients, I-II degree of severity, with tooth safety in an amount of at least 90%, without concomitant general pathology requiring treatment for the current time were examined. Comparative effectiveness of treatment was studied in 2 groups similar in all clinical indices. The main (31 people) patients, along with the symptomatic treatment received Wobenzim; control (30 people) - polytherapy (immunocorrecting, antioxidant, antimicrobial agents). As a result of the generally accepted clinical, paraclinical, immunological and biochemical studies conducted during the treatment and at long-term follow-up, it was found that the use of systemic enzyme therapy in this category of patients ensures rapid regression of the main clinical symptoms (on days 6-7), elimination of pathogenetic links of the disease more than in 90% of treated patients and the onset of remission for at least 6-12 months. It is characteristic that during the monotherapy with Wobenzim, positive results of treatment of generalized periodontitis were achieved, similar to those with the use of complex standard therapy, including administration of a number of medications with targeted action on pathogenesis mechanisms of the disease. From the position of evidence-based medicine, the expediency of replacing a broad arsenal of medicines in the complex treatment of generalized periodontitis with certain pharmacological preparations with a systemic effect is justified.*

Генерализованный пародонтит занимает ведущее место в структуре стоматологической патологии. Так, данные эпидемиологических исследований свидетельствуют, что его распространенность среди населения молодого и среднего возраста достигает от 50 до 95% случаев [4, 9].

Заболевание характеризуется полисистемными сдвигами – иммунологическими, метаболическими, нейротрофическими и другими, которые создают предпосылки для формирования и дальнейшего развития воспалительно – деструктивного процесса в пародонтальных тканях [1, 3, 10].

Вследствие продолжительности течения, значительной потери зубов, негативного влияния на общее здоровье генерализованный пародонтит является серьезной медицинской и социальной проблемой современного общества [2, 11, 13].

При лечении генерализованного пародонтита с определенным успехом используются различные консервативные и хирургические методы. Однако, несмотря на их разнообразие, не решен ряд вопросов, которые касаются совершенствования методов медикаментозного воздействия на основные патогенетические звенья заболевания. Затруднения связаны с тем, что при комплексном лечении генерализованного пародонтита одновременно используется крайне широкий арсенал различных медикаментозных средств (антибактериальных, противовоспалительных, иммунокорректирующих, антиоксидантных и др.), что нередко приводит к лекарственным осложнениям и недостаточной эффективности даже при комплексном их применении в традиционной терапии заболевания [6, 16]. Тем не менее, аспекты влияния на основные звенья патогенеза генерализованного пародонтита монотерапии остаются практически неизученной областью в пародонтопатологии. В то же время частные и общие вопросы раздельного применения отдельных

медикаментозных средств для профилактики и лечения целого ряда заболеваний в последние годы успешно разрабатываются зарубежной школой ученых [17, 18]. Главным итогом проведенных исследований является предложение, сделанное практически большинством авторов о том, что использование отдельных медикаментозных препаратов, обладающих системным действием, в одинаковой мере может быть эффективно и безопасно, чем при сочетанном применении в комплексном лечении целого ряда средств симптоматического и патогенетического лечения генерализованного пародонтита.

Согласно литературным сведениям, к таким универсальным препаратам относятся энзимы нового поколения, владеющие противовоспалительными, дегидратационными, антиоксидантными, иммуномодулирующими и антиоксидантными эффектами [8, 12]. Положительные эффекты некоторых энзимов связаны также с их способностью улучшать микроциркуляторные и метаболические процессы, что в конечном итоге оказывает существенное влияние на качество регенерации тканей в области хирургических и травматических повреждений [5, 14]. Не менее важно и то, что энзимы потенцируют и повышают действие антимикробных препаратов, используемых совместно [7, 15].

Все вышеизложенное обосновывает необходимость изучения целесообразности использования в качестве патогенетического лечения генерализованного пародонтита монотерапии системно действующими энзимами.

Цель исследования – оценить эффективность использования в комплексном лечении хронического генерализованного пародонтита Вобензима в качестве общей медикаментозной терапии.

МАТЕРИАЛЫ И МЕТОДЫ ИССЛЕДОВАНИЙ

Под нашим наблюдением находился 61 пациент, страдающий хроническим генерализованным пародонтитом. Среди них было 39 (63,9%) женщин и 22 (36,1%) мужчины. Все больные включались в исследование на основании информированного согласия на проведение клинических, лабораторных, терапевтических мероприятий.

Другими критериями для выбора пациентов для выполнения предстоящих клиничко – лабораторных исследований были: возраст от 35 до 50 лет, сохранность зубных рядов не менее 90%, тяжесть заболевания, соответствующая I-II степени, наличие пародонтальных карманов от 4 мм до 6 мм, выполненных грануляциями и содержащих гнойный экссудат, отсутствие на момент поступления в клинику инфекционно – воспалительных процессов в других органах.

Из исследования исключались пациенты, имеющие заболевания эндокринной (сахарный диабет, тиреотоксикоз), нервной (нарушение мозгового кровообращения, эпилептические приступы в анамнезе), мочевыделительной и сердечно – сосудистой систем, ВИЧ – инфицированные лица, страдающие гепатитом, туберкулезом, имеющие в прошлом аллергические реакции на лекарственные препараты, с лекарственной или наркотической зависимостью. При выявлении сопутствующей патологии учитывали, что пациент может не знать о наличии у него хронических заболеваний, протекающих с маловыраженной симптоматикой. Исходя из этого, в ряде случаев для установления или исключения фоновой патологии проводились консультации других специалистов (терапевта, эндокринолога, гастроэнтеролога, невропатолога).

Постановку диагноза осуществляли на основании критериев, изложенных в отечественных классификациях.

Больные генерализованным пародонтитом были рандомизированы на две группы: группу сравнения – 30 человек и основную – 31 человек. При формировании групп стремились, чтобы они были сопоставимы по полу, возрасту, клиническому проявлению и тяжести заболевания.

Контрольную группу составили 20 здоровых доноров – добровольцев, имеющих интактные зубы и пародонтит, того же возраста и пола в процентном выражении.

При поступлении в клинику проводился общий анализ крови и мочи, биохимический анализ крови на сахар и анализы на ВИЧ – инфекцию и гепатит. В дальнейшем всем больным осуществлялось общепринятое клиническое и

параклиническое обследование, которое включало сбор жалоб, анамнеза, определение аллергологического статуса, визуальную и инструментальную оценку состояния тканей десны, выявляли выраженность кровоточивости, отечности, гиперемии десен, наличие чувства дискомфорта при жевании. Проводили измерения глубины пародонтальных карманов и размеров рецессии десны.

При клиническом обследовании пациентов определяли уровень гигиены полости рта по индексу Green V.C. Vermilion, интенсивности и распространенности воспаления в тканях пародонта по степени кровоточивости (Muhlemann H., Sowell J 1975) и папиллярно – маргинально – альвеолярной пробы (Parma, 1960), а также глубину пародонтальных карманов.

Для рентгенологического контроля использовали ортопантомографию, как методику, наиболее объективно отражающую состояние костных тканей краевых отделов альвеолярных отростков.

Клиничко – рентгенологические обследования проводили в следующие сроки: до лечения, для оценки ближайших клинических результатов – в течение двух недель от начала комплексной терапии; для оценки отдаленных результатов через 1, 3, 6 и 12 месяцев.

Наряду с клиничко – рентгенологическими данными оценивались иммунологические и биохимические критерии эффективности используемых лечебных комплексов. Лабораторный комплекс исследований включал определение содержания секреторного иммуноглобулина А (sIgA), иммуноглобулинов А, G и M (IgA, IgG и IgM), уровней основных регуляторных интерлейкинов (ИЛ-1 β ; ФНО- α , ИЛ-4), состояния антиоксидантной системы защиты и процессов перекисного окисления липидов.

Определение концентрации иммуноглобулинов в слюне проводили методом твердофазного иммуноферментного анализа с использованием моноспецифических стандартных антисывороток против иммуноглобулинов основных классов тест-системы фирм «Протеиновый контур», «Полигност» (г. Санкт-Петербург).

Уровни содержания цитокинов (ИЛ-1 β , ФНО- α , ИЛ-4) в десневой жидкости определяли методом твердофазного иммуноферментного анализа с использованием автоматического вошера Stat Wash 2600 (Stat Fax, USA) орбитального типа с частотой оборотов 400-700 RPM. Результаты анализа учитывались спектрофотометрически с помощью микропланшетного фотометра Stat Fax 2100 (Stat Fax, USA) при длине волны 450 нм.

Измерения проводили не позднее 10-15 минут после остановки реакции. Для определения уровня цитокинов использовали реактивы фирм «Протеиновый контур», «Полигност» (г. Санкт-Петербург).

Выраженность перекисного окисления липидов оценивали по содержанию в сыворотке крови гидроперекисей и малонового диальдегида (Гаврилов В.Б. и соавт., 1983, 1987).

Изучение показателей антиоксидантной защиты проводилось по уровням супероксиддисмутазы и каталазы в эритроцитах десневой крови (Чевари С. и соавт. 1991), а суммарной антиокислительной активности в плазме и эритроцитах по методике С.Г. Бислородова и соавт. (1986).

В начале комплексное лечение генерализованного пародонтита у больных обеих групп осуществлялось согласно единому протоколу и предусматривало обучение правилам гигиенического ухода за полостью рта с последующим неоднократным контролем и проведение профессиональных гигиенических мероприятий: устранение местных вреднодействующих факторов в сочетании с местной антимикробной и противовоспалительной терапией. Устранение пародонтальных карманов (по показаниям кюретаж или лоскутные операции с использованием методики направленной регенерации костной ткани). В дальнейшем консервативное лечение в группе сравнения включало использование общей антибактериальной терапии (амоксиклавом), назначение средств, коррегирующих иммунологические (полиоксидоний, реоферон), радикально – окислительные (мексидол) процессы.

В основной группе медикаментозные средства общей медикаментозной терапии были заменены энзимом системного действия Вобензимом в дозе по 4 драже 3 раза в сутки на протяжении 2 – 3 недель.

Статистический анализ результатов исследования проводился на персональном компьютере с помощью пакета статистических программ Statistica for Windows методами параметрической и непараметрической статистики, корреляционного статистического анализа.

РЕЗУЛЬТАТЫ И ИХ ОБСУЖДЕНИЕ

Основные исходные клинические, рентгенологические и лабораторные данные выявили однородность клинического течения и тяжесть генерализованного пародонтита у больных обеих групп. Доминирующими симптомами были жалобы на кровоточивость и болезненность десен, на их покраснение и отечность, на подвижность зубов. Более чем в 90% случаев отмечалось выделение гнойного экссудата из пародонталь-

ных карманов. Пациенты группы сравнения и основной группы практически не отмечались по исходным лабораторным данным, что в будущем предоставило возможность проводить оценку эффективности используемых лечебных комплексов с позиций доказательной медицины.

Выполненные исследования непосредственно по завершении комплексной терапии продемонстрировали способность разработанного лечебного комплекса (основная группа) и традиционной медикаментозной терапии в течение уже после первых дней лечения нормализовать субъективное состояние пациентов, добиться к 9 – 10 суткам комплексной терапии полного купирования воспалительного процесса в тканях пародонта у большинства (у 96,7%) больных основной группы, а к 10 – 12 дню – у 96,6% пациентов группы сравнения.

Анализ регрессии субъективных и объективных признаков генерализованного пародонтита к концу первого месяца после лечения показал, что к этому сроку наблюдения у пациентов обеих групп не зарегистрировано случаев рецидивов воспаления в околозубных тканях, что подтверждалось положительной динамикой изменения индексов кровоточивости и РМА. Все пациенты указывали на отсутствие кровоточивости десен и выделения экссудата из межзубных пространств, отмечали стабилизацию зубов. Десна оставались бледно-розового цвета, плотно прилегали к тканям зубов. Десневые индексы у пациентов обеих групп в этот период наблюдения соответствовали границам условной нормы (табл.).

Результаты клинического обследования, проведенного спустя 6 месяцев после лечения, показали отсутствие воспалительных явлений в пародонте у 90,2% больных основной группы, а также 93,3% пациентов группы сравнения, что подтверждалось отрицательными значениями основных пародонтальных индексов. Эти пациенты отмечали хорошее состояние десен, улучшение статики зубов, отсутствие воспалительной экссудации из межзубных промежутков и не нуждались в каком-либо лечении. Остальные жаловались на возобновление кровоточивости десен при чистке зубов, выраженное покраснение, отечность десневых сосочков. Следует отметить, что при этом рецидивы гнойного процесса наблюдались крайне редко (в 6,6% случаев) и только у больных группы сравнения.

Дальнейшие исследования показали, что системная энзимотерапия Вобензимом обеспечивает, также как и стандартное

медикаментозное лечение, длительный противовоспалительный эффект.

Контрольные осмотры, проведенные через 12 месяцев по завершении комплексной терапии, выявили недостоверное повышение средних показателей клинических индексов за счет рецидивов воспалительного процесса и гноетечения

из пародонтальных карманов у небольшого количества больных основной группы (у 7,1%) и у 3,6% пациентов группы сравнения. Здесь уместно заметить, что темпы и интенсивность изменений клинических показателей больных основной группы и группы сравнения были идентичные (табл.).

Показатели пародонтальных индексов у пациентов основной группы и группы сравнения в различные сроки после комплексного лечения (M±m)

Сроки осмотров	Группа обследуемых							
	основная группа (n=34)				группа сравнения (n=34)			
	ИГ (балл)	ИК (балл)	РМА (%)	ПИ (балл)	ИГ (балл)	ИК (балл)	РМА (%)	ПИ (балл)
До лечения	2,4± 0,29	2,31± 0,27	68,2±0,9	4,26±0,7	2,38±0,27	2,28±0,31	69,8±0,6	4,28±0,5
После лечения	0,6± 0,14*	0,29± 0,03*	3,9±0,8*	1,62±0,29*	0,82±0,12*	0,26±0,04*	3,52±0,8*	1,63±0,32*
Через 1 месяц	0,38±0,04*	0,18± 0,02*	3,0±0,3*	1,60±0,3*	0,51±0,07*	0,19±0,02*	2,8±0,3*	1,42±0,6*
Через 3 месяца	0,36±0,04*	0,22± 0,04*	2,9±0,3*	1,68±0,44*	0,32±0,03*	0,26±0,04*	2,52±0,4*	1,03±0,42*
Через 6 месяцев	0,44±0,08*	0,30± 0,05*	5,2±0,4*	1,43±0,3*	0,40±0,06*	0,28±0,06*	5,4±0,5*	1,45±0,36*
Через 12 месяцев и более	0,44±0,08*	0,39± 0,06*	17,8±1,6*	1,73±0,4*	0,51±0,07*	0,4±0,08*	18,2±1,4*	1,65±0,4*

Примечания: * p<0,05 – достоверность различий с показателями до лечения; ** p<0,05 – достоверность различий с показателями группы сравнения.

При изучении состояния местного гуморального иммунитета у больных обеих групп по данным содержания секреторных иммуноглобулинов основных классов (sIgA, IgG и IgM) наиболее тесно связанных с антигенно-микробными факторами, на исходном этапе исследования выявлено достоверное снижение в ротовой жидкости уровней sIgA и IgM (соответственно в 3,8 и 3,0 раза). Небольшие сдвиги обнаружены в содержании IgG, значения которого превосходили нормативные значения более чем в 1,5 раза (табл.).

Для подтверждения одинаковой эффективности используемых лечебных комплексов было проведено исследование динамики содержания иммуноглобулинов непосредственно после лечения и спустя 6 месяцев. В проведенном исследовании нормализация уровней sIgA, IgG и IgM

к окончанию лечения достигнута у 90,3% больных под влиянием стандартной медикаментозной терапии. Через 6 месяцев установлено, что концентрация изучаемых иммуноглобулинов в ротовой жидкости оставалась на стабильном уровне у пациентов обеих групп с воспалительным процессом в тканях пародонта, что свидетельствовало об устойчивом эффекте проведенного лечения. В этот период наблюдения у больных с зарегистрированными рецидивами воспаления в околозубных тканях выявлены признаки иммунодефицита местного иммунитета (снижение sIgA и IgM) и нарастания напряженности гуморального звена иммунитета в виде некоторого возрастания IgG (рис. 1).

Таким образом, степень нормализации sIgA, IgM и IgG, как самый доступный показатель для оценки результатов лечения, оказалась

надежным ориентиром как благоприятного, так и неблагоприятного прогноза, особенно отдаленного, и в целом свидетельствовало о высокой и идентичной эффективности используемых лечебных комплексов в основной группе и группе сравнения.

На момент поступления в клинику содержания ИЛ-1 β и ФНО- α в ротовой жидкости больных хроническим генерализованным пародонтитом оказались повышенными на фоне уменьшения концентрации ИЛ-4 (рис. 1.).

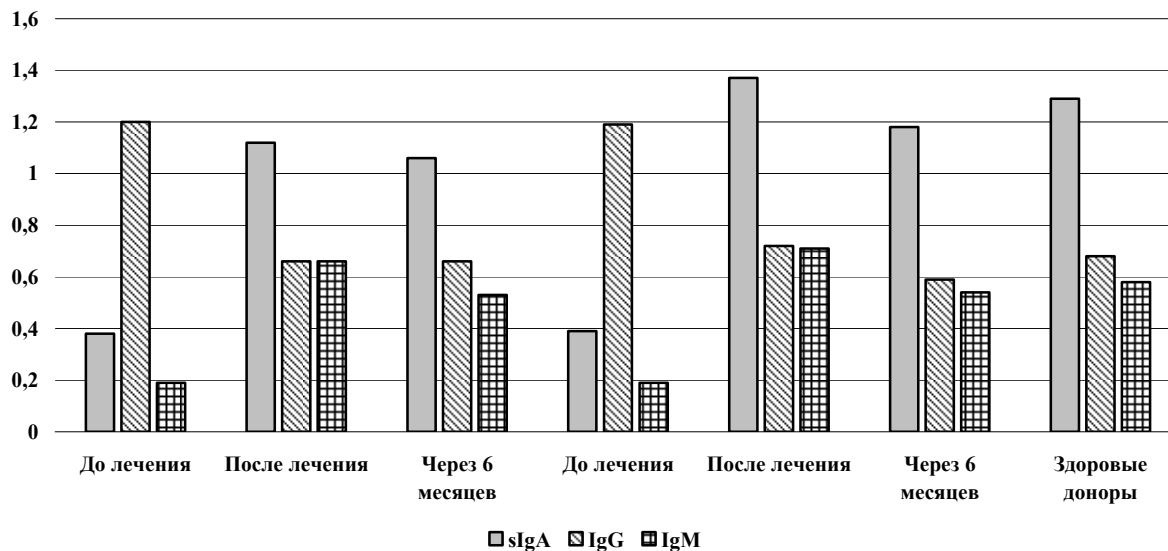


Рис. 1. Динамика изменения sIgA, IgG и IgM под влиянием лечебных комплексов I-II группы

Использование системной энзимотерапии больных основной группы привело к устранению дисбаланса в функционировании цитокиновой системы в те же сроки, что и при осуществлении стандартной медикаментозной терапии. На всех этапах исследований содержания ИЛ-1 β , ФНО- α

и ИЛ-4 в ротовой жидкости практически были идентичны: после лечения достигали границ условной нормы и оставались стабильными через 6 месяцев как у больных основной группы, так и у представителей группы сравнения (рис. 2).

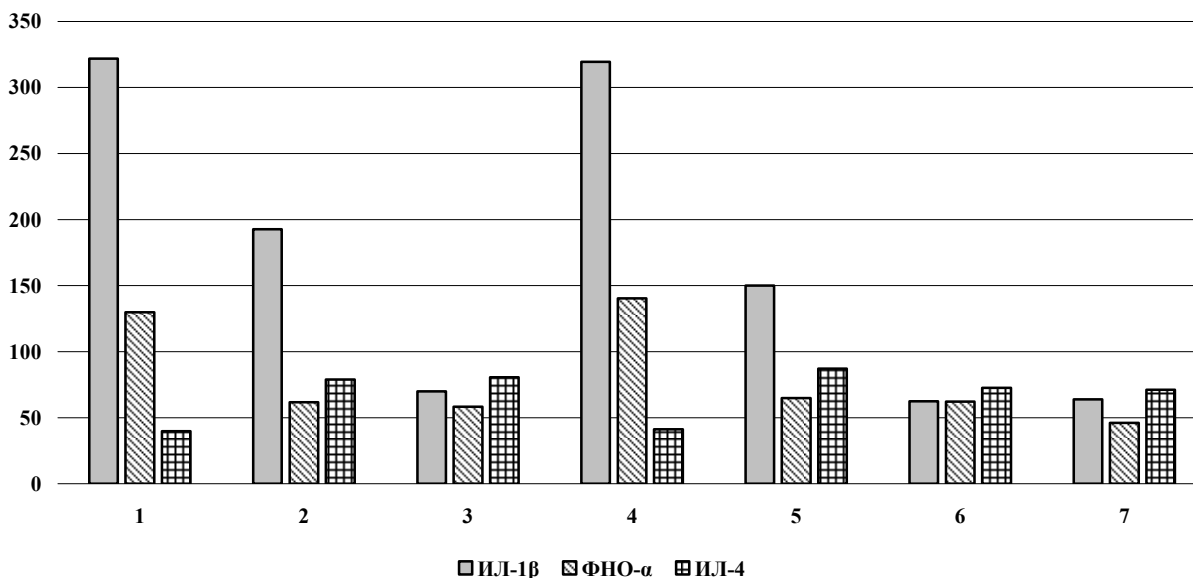


Рис. 2. Динамика изменений основных регуляторных цитокинов ИЛ-1 β , ФНО- α и ИЛ-4 под влиянием лечебных комплексов I-II группы

Проведенные исследования процессов перекисного окисления липидов и состояния антиоксидантной системы у больных генерализованным пародонтитом еще раз убедительно подтвердили роль липопероксидации в патогенезе воспалительно – деструктивного процесса в пародонтальных тканях. Так, при поступлении в клинику у всех пациентов выявлено значительное накопление продуктов липопероксидации в сыворотке крови (малонового альдегида, гидроперекисей липидов), уровень которых превышал параметры здоровых лиц в 2,5 и 2 раза на

фоне депрессии системы антиоксидантной защиты. Исследование антиоксидантного статуса до лечения выявило снижение активности антирадикальных ферментов: каталазы на 69,2% и супероксиддисмутазы на 208,1%.

Изучение сравнительного воздействия стандартной медикаментозной терапии и Вобензима, используемых в различных способах комплексного лечения больных генерализованным пародонтитом на показатели ПОЛ и АОЗ, не выявило особых различий их динамики в процессе лечения и в отдаленный период наблюдений (рис. 3).

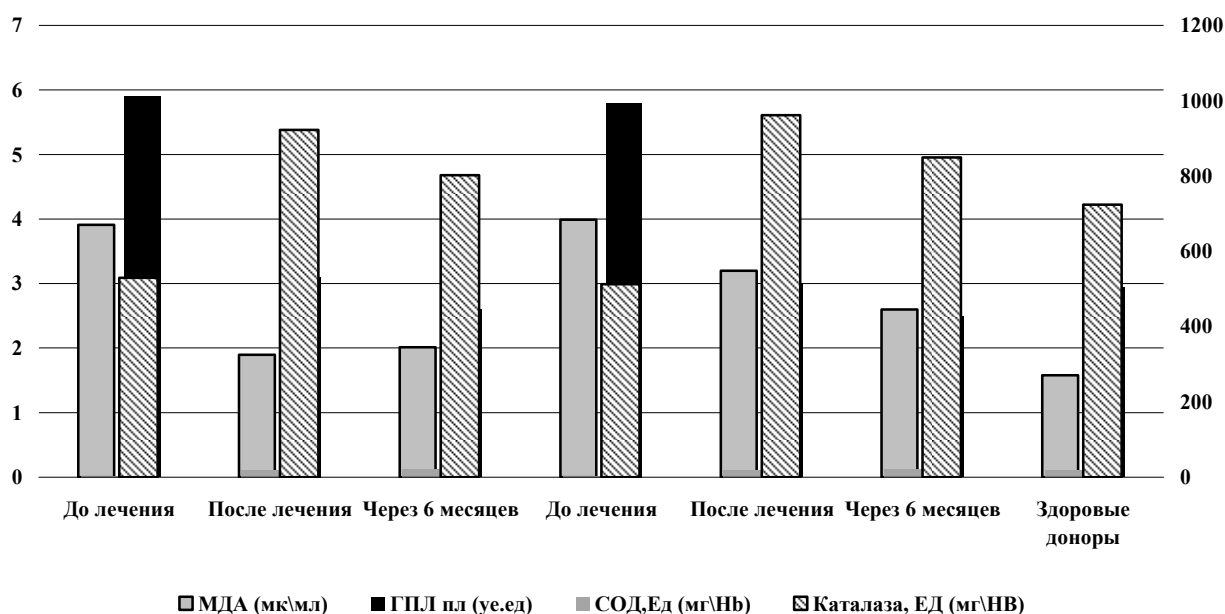


Рис. 3. Динамика изменения показателей перекисного окисления липидов и антиоксидантной системы под влиянием лечебных комплексов I-II группы

По нашим данным, по окончании лечения как у больных основной группы, так и в группе сравнения регресс клинических симптомов заболевания зависит от устранения нарушений в системе ПОЛ и АОЗ и совпадал с нормализацией уровней содержания в сыворотке крови малонового альдегида, гидроперекисей липидов, ферментов каталазы и супероксиддисмутазы.

Изложенные выше материалы клинических и лабораторных исследований представляют большой интерес, поскольку показывают возможность замены многозвеньевое медикаментозное лечение генерализованного пародонтита с использованием разнообразных по фармакокинетике средств на монотерапию Вобензимом.

ВЫВОДЫ

1. Подтверждено, что у больных хроническим генерализованным пародонтитом характерными особенностями патогенеза являются выраженный дефицит местного секреторного иммуни-

тета, дисбаланс в функционировании регуляторных цитокинов, повышение липопероксидации и снижение ключевых ферментов антиоксидантной системы.

2. Сравнительный анализ клинко – лабораторных показателей показал, что использование системной энзимотерапии Вобензимом в комплексном лечении генерализованного пародонтита I-II степени тяжести оказывает выраженный лечебный эффект, сопоставимый с таковым при проведении стандартной полимедикаментозной терапии, поскольку оказывает одинаковое нормализующее действие на основные патогенетические звенья заболевания.

3. Самыми доступными критериями для оценки результатов лечения генерализованного пародонтита и отдаленного прогноза исходов комплексной терапии являются динамические изменения содержания sIgA, IgG и IgM в ротовой жидкости.

СПИСОК ЛІТЕРАТУРИ

1. Гударьян А.А. Эффективность местного дифференцированного использования мембран при хирургическом лечении генерализованного пародонтита у больных сахарным диабетом 2 типа / А.А. Гударьян, С.И. Шандыба // Вісник стоматології. – 2014. – № 3. – С. 79-83.
2. Гуменюк М.І. Особливості пародонтологічного статусу та місцевого імунітету порожнини рота у пацієнтів із хронічним обструктивним захворюванням легень / М.І. Гуменюк, Л.О. Яшина, І.П. Мазур, В.І. Ігнат'єва // Новини стоматології. – 2015. – № 4. – С. 71-76.
3. Демкович А.С. Патогенетична роль мікробної персистенції зубної біляшки в механізмах розвитку генералізованого пародонтиту: (огляд літ.) / А.С. Демкович // Журнал клініч. та експерим. мед. досліджень. – 2015. – Т. 3, № 2. – С. 174-180.
4. Димитрова А. Г. Распространенность и интенсивность заболеваний пародонта у студентов НМУ / А.Г. Димитрова // Соврем. стоматология. – 2015. – № 3. – С. 23-25.
5. Должикова Э.М. Стернин Ю.И. Шугинина Е.А. Патогенетическое обоснование и опыт применения системной энзимотерапии в косметологии и пластической хирургии // РМЖ. – 2011. – № 11. – С. 698.
6. Зорина О.А. Микробиоценоз полости рта в норме и при воспалительных заболеваниях пародонта / О.А. Зорина, А.А. Кулаков, А.И. Грудянов // Стоматология. – 2011. – № 1. – С. 73-78.
7. Кнорринг Г.Ю. Применение системной энзимотерапии для лечения инфекционных болезней / Г.Ю. Кнорринг, А.П. Ремезов // Terramedica. – 2004. – № 4. – С. 6-8.
8. Кулакова В.И. Системная энзимотерапия. Опыт и перспективы / под ред. В.И.Кулакова, В.А. Насонова, В.С.Савельева. – СПб: Интер-Медика, 2004.-264с.
9. Мащенко І.С. Запальні та дистрофічні захворювання пародонта: навчальний посібник. – Днепропетровск: АРТ-ПРЕС, 2003. – 244 с.
10. Мащенко И.И. Иммунопатогенез различных клинических форм генерализованного пародонтита / И.И. Мащенко, А.А. Гударьян // Вісник стоматології. – 2012. – № 2. – С.41-46.
11. Мащенко И.С. Причины устойчивости основных пародонтальных возбудителей к антибактериальной терапии у больных с быстро прогрессирующим генерализованным пародонтитом / И.С. Мащенко, А.А. Гударьян, А.С. Дорогина // Вісник стоматології. – 2013. – № 4. – С. 35-41.
12. Мухін І.В. Антиоксидантний ефект Вобензиму у хворих на хронічний гломерулонефрит / І.В. Мухін // Лікар. справа. – 2007. – № 1-2. – С. 58-61.
13. Пашаев А.Ч. Антибактериальная терапия хронического генерализованного пародонтита / А.Ч. Пашаев, С.В. Пури-Захидан // Вісник стоматології. – 2014. – № 4. – С. 93-97.
14. Стернин Ю.И. Избранные вопросы клинической фармакологии системной энзимотерапии: пособ. для врачей / Ю.И. Стернин, И.Б. Михайлов. – СПб.: ИнформМед, 2010. – 32 с.
15. Чуйкин С.В. Применение препарата вобэнзим в комплексном лечении острого гнойного лимфаденита челюстнолицевой области у детей / С.В. Чуйкин, Т.А. Хасанов, А.Р. Баймухаметов // Мед. вестник Башкортостана. 2011. – № 6. – С. 82-84.
16. Advanced reconstructive technologies for periodontal tissue repair / C.A. Ramseier, G.Rasperini, S. Batia [et. al.] // Periodontal. – 2000. – 2012. – Vol. 59. – P. 185-202.
17. Antioxidant therapy as monotherapy or as an adjunct to treatment of periodontal diseases / Aditi Mathur, Lalit Mathur, Balaji Manohar, Hemant Mathur [et al.] // J. Indian. Soc. Periodontol. – 2013. – Vol. 17, N 1. – P. 21-24.
18. Plessas A. Nonsurgical periodontal treatment: review of the evidence / A. Plessas // Oral. Health. Dent. Manag. – 2014. – Vol. 13, N 1. – P. 71-80.

REFERENCES

1. Gudaryan AA, Shandyba SI. [Efficiency of local differentiated use of membranes in the surgical treatment of generalized periodontitis in patients with type 2 diabetes mellitus]. Visnyk stomatologii. 2014;3:79-83. Russian.
2. Gumeniuk MI. [Peculiarities of parodontologic status and local immunity of the oral cavity in patients with chronic obstructive diseases of lungs]. Novyny stomatologii. 2015;4:71-76. Ukrainian.
3. Demkovich AY. [Pathogenetic role of microbial persistence of a dental plaque in the mechanisms of development of generalized periodontitis: (literature review)]. Journal Clinic and experiment. honey. research. 2015;3(2):174-80. Ukrainian.
4. Dimitrova AG. [The prevalence and intensity of periodontal diseases in students of NMU]. Sovrem. stomatologiya. 2015;3:23-25. Russian.
5. Dolzhikova EM, Sternin YuI Shuginina EA. [Pathogenetic substantiation and experience of application of systemic enzyme therapy in cosmetology and plastic surgery]. Regular issues of "RMZh". 2011;11:698. Russian.
6. Zorina OA, Kulakov AA, Grudyanov AI. [Microbiocenosis of the oral cavity in norm and with inflammatory periodontal diseases]. Stomatologiya. 2011;1:73-78. Russian.
7. Knorring GYu, Remezov AP. [The use of systemic enzyme therapy for the treatment of infectious diseases]. Terramedica. 2004;4:6-8. Russian.

8. Kulakova VI, Nasonova VA, Savel'eva VS. [Systemic enzyme therapy. Experience and prospects]. Sankt-Peterburg, Inter-Medika, 2004;264. Russian.
9. Mashchenko IS. [Inflammatory and dystrophic periodontal diseases: manual]. Dnipropetrovsk, ART-PRES. 2003;244. Ukrainian.
10. Mashchenko IS, Gudaryan AA. [Immunopathogenesis of various clinical forms of generalized periodontitis]. Visnyk stomatologii. 2012;2:41-46. Ukrainian.
11. Mashchenko IS, Gudaryan AA, Dorogina AS. [Causes of resistance of the main periodontal pathogens to antibacterial therapy in patients with fast-progressive generalized periodontitis]. Visnyk stomatologii. 2013;4:35-41. Russian.
12. Mukhin IV. [Antioxidant effect of Wobenzim in patients with chronic glomerulonephritis]. Likarska sprava. 2007;1-2:58-61. Ukrainian.
13. Pashaev AC, Puri-Zahidan SV. [Antibacterial therapy of chronic generalized periodontitis]. Visnyk stomatologii. 2014;4:93-97. Russian.
14. Sternin YuI, Mikhaylov IB. [Selected Issues in Clinical Pharmacology of Systemic Enzymotherapy: A Handbook for Physicians]. Sankt-Peterburg, InformMed. 2010;32. Russian.
15. Chuykin SV, Khasanov TA, Baimukhametov A. [The use of the drug Vobenzim in the complex treatment of acute purulent lymphadenitis of the maxillofacial region in children]. Medical Bulletin of Bashkortostan. 2011;6:82-84. Russian.
16. Ramseier CA. [Advanced reconstructive technologies for periodontal tissue repair]. Periodontol. 2000. 2012;59:185-202.
17. Aditi Mathur, Lalit Mathur, Balaji Manohar, Hemant Mathur, Rajesh Shankarapillai, Neema Shetty, and Aman Bhatia. [Antioxidant therapy as monotherapy or as an adjunct to treatment of periodontal diseases]. J Indian Soc Periodontol. 2013;17(1): 21-24.
18. Plessas A. [Nonsurgical periodontal treatment: review of the evidence]. Oral health dent. manag. 2014;13(1):71-80.

Стаття надійшла до редакції
11.04.2018



УДК 616.12-008.331.1-005.4-08

<https://doi.org/10.26641/2307-0404.2018.2.133948>

**С.О. Шейко,
Н.О. Колб**

ОПТИМІЗАЦІЯ ЛІКУВАННЯ ХВОРИХ НА АРТЕРІАЛЬНУ ГІПЕРТЕНЗІЮ В ПОЄДНАННІ З ШЕМІЧНОЮ ХВОРОБОЮ СЕРЦЯ

*ДЗ «Дніпропетровська медична академія МОЗ України»
кафедра педіатрії, сімейної медицини та клінічної лабораторної діагностики
(зав. - д. мед. н. С.О. Шейко)
вул. В. Вернадського, 9, Дніпро, 49044, Україна
SE «Dnipropetrovsk medical academy of Health Ministry of Ukraine»
Department of Pediatrics, Family Medicine and Clinical Laboratory Diagnostics
V. Vernadsky str., 9, Dnipro, 49044, Ukraine
e-mail: doctor.sheyko@gmail.com*

Ключові слова: артеріальна гіпертензія, ішемічна хвороба серця, комбінована терапія

Ключевые слова: артериальная гипертензия, ишемическая болезнь сердца, комбинированная терапия

Key words: arterial hypertension, ischemic heart disease, combined therapy

Реферат: Оптимизация лечения больных артериальной гипертензией в сочетании с ишемической болезнью сердца. Шейко С.А., Колб Н.А. Артериальная гипертензия (АГ) является одним из важнейших факторов риска атеросклероза, главным образом ишемической болезни сердца (ИБС) и поражения сосудов мозга. Особенно часто встречается сочетание ИБС и АГ. Существует большая потребность в систематизации подходов к антигипертензивной терапии у пациентов с ИБС, а также особенностей лечения ИБС у