

10. Arvaniti V, D'Amico G, Fede G, Manousou P, Tsochatzis E, Pleguezuelo M. Infections in patients with cirrhosis increase mortality four-fold and should be used in determining prognosis. *Gastroenterology*. 2010;139:1246-56.

11. Fernandez J, Ruiz del Arbol L, Gomez C, Durandez R, Serradilla R, Guarner C. Norfloxacin vs ceftriaxone in the prophylaxis of infections in patients with advanced cirrhosis and hemorrhage. *Gastroenterology*. 2006;131:1049-56.

12. Piroth L, Pechinot A, Minello A, Jaulhac B, Patry I, Hadou T. Bacterial epidemiology and antimicrobial

resistance in ascitic fluid: a 2-year retrospective study. *Scand J Infect Dis*. 2009;41:847-51.

13. Wong F, Bernardi M, Balk R, Christman B, Moreau R, Garcia-Tsao G. Sepsis in cirrhosis: report on the 7th meeting of the International Ascites Club. *Gut*. 2005;54:718-25.

14. Tandon P, Garcia-Tsao G. Bacterial infections, sepsis, and multiorgan failure in cirrhosis. *Seminars in Liver Disease*. 2008;28(1):26-42.

15. Taneja SK, Dhiman RK. Prevention and management of bacterial infections in cirrhosis. *Int. J. Hepatol*. 2011;2011:784540.

Стаття надійшла до редакції
11.02.2014



УДК 615.849:616-089:616.831-006-033.2

**И.Н. Дыкан,
А.Б. Грязов,
Е.Г. Андрейченко,
О.В. Земскова,
И.В. Кручок,
М.М. Денисенко,
И.П. Спасиченко**

БЕЗРАМОЧНОЕ РАДИОХИРУРГИЧЕСКОЕ ЛЕЧЕНИЕ МНОЖЕСТВЕННЫХ МЕТАСТАЗОВ ГОЛОВНОГО МОЗГА

ГУ «Институт нейрохирургии им. А.П. Ромоданова НАМН Украины»

Киев, 04050, Украина

SE«Institute of neurosurgery named after A.P. Romodanov, NAMS of Ukraine»

Kiev, 04050, Ukraine

gran1961@mail.ru

Ключевые слова: множественные метастазы головного мозга, безрамочная стереотаксическая радиохирургия, Линак

Key words: multiple brain metastases, frameless stereotaxic radiosurgery; LINAC;

Реферат. Безрамкове радіохірургічне лікування множинних метастазів головного мозку. Дикан І.М., Грязов А.Б., Андрейченко О.Г., Земскова О.В., Кручок І.В., Денисенко М.М., Спасиченко І.П. Мета. Ретроспективна оцінка ефективності проведення стереотаксичної радіохірургії на Лінаке у хворим з множинними метастазами головного мозку (від 5 до 10), з визначенням середньої тривалості життя, локальним контролем росту пухлини та рівнем радіаційної токсичності. Матеріали й методи. Безрамкове радіохірургічне лікування на лінійному прискорювачі «Trilogy» було проведено СРХ 17 пацієнтам з діагнозом солітарний метастаз головного мозку. Середній об'єм однофракційно пролікованих метастазів становив 57 см³ (діапазон від 20 до 94 см³). Середня доза опромінення, відповідно до об'єму метастазу і гістології первинної пухлини, становила 18 Гр (у діапазоні від 12 до 24 гр). Результати. Загальна середня тривалість життя пацієнтів становила 13,5 місяця (при діапазоні від 3 до 24 місяців), медіана виживання становила 10 місяців. Локальний рецидив у перебігу спостереження за даними МРТ у динаміці, при контролі КТ-перфузії розвинувся в 4 випадках (6,3%), дистанційний рецидив - у 9 випадках (14,2%). Локальний контроль проводили протягом 1, 2 і 3 років після СРХ, у 93,6%, 82,4% і 42%, відповідно. У 19 пацієнтів не було ознак ні локального, ні дистанційного рецидиву (30,1%) і була отримана повна або часткова відповідь на лікування. Висновки. Стереотаксична радіохірургія є ефективним методом лікування множинних метастазів головного мозку. Лікування метастазів головного мозку методом радіохірургії може підвищити показники виживання і полегшити локальний контроль росту пухлини. Сприятливими прогностичними факторами лікування є статус Карновски (більше ніж 90%) та контроль екстрацеребральних метастазів.

Abstract. Frameless stereotaxic radiosurgery for multiple brain metastases. Dikan I.N., Griazov A.B., Andreychenko E.G., Zemskova O.V., Kruchok I.V., Denisenko M.M., Spasichenko I.P. *Objective of this study was to retrospectively evaluate the effectiveness of frameless stereotaxic radiosurgery on LINAC for multiple (5–10) brain metastases and to identify prognostic factors related to survival and toxicity. Materials and methods. 17 patients with multiple brain metastases, underwent frameless radiosurgery on Linac. The median tumors volume for radiosurgically treated lesions was 57 cm³ (range 20–94 cm³). The median prescribed radiation dose was 18 Gy (range 12–22 Gy). Univariate and multivariate analyses were used to determine significant prognostic factors affecting survival. Results. Overall median survival was 10 months after radiosurgery, and 1-year survival was 29,4%. Survival following radiosurgery was independent of patient's age and sex, pretreatment of the cerebrum by using radiotherapy or surgery, number of brain metastases and their synchronization with the primary cancer, in contrast, survival was dependent on the patient's clinical performance score and extracranial tumor status. In multivariate regression analyses, the most important predictors associated with increased survival were KPS > or = 90 (P<0.023), and extracranial tumor status (P<0.004). Conclusions. LINAC frameless stereotaxic radiosurgery is effective method for multiple brain metastases treatment with good local control and acceptable toxicity. Karnofsky score (more than 90%), and extracranial tumor status before radiosurgery were good independent predictors of survival.*

Метастазы (МТС) в головной мозг (МГМ) являются наиболее часто встречаемым и агрессивным осложнением рака. Хотя точные цифры не известны, считается, что более 170000 случаев фиксируются ежегодно в США. Несмотря на улучшения методик визуализации, а также улучшения выживаемости у пациентов с системным раком вследствие новых методов его лечения, количество метастазов продолжает увеличиваться. По сообщениям из шведских больниц, в последнее время происходит удвоение ежегодного числа госпитализированных пациентов с метастазами в головной мозг (от 7 до 14 пациентов на 100 000 в период с 1987 и 2006) [1]. При использовании более агрессивных методов лечения, таких как хирургическая операции и стереотаксическая радиохирургия (СРХ), у некоторых пациентов с метастазами наблюдается продолжительная выживаемость [3, 4, 8, 9, 18].

Поскольку прогноз для большинства пациентов с метастазами в головной мозг в целом неблагоприятен, использование прогностических систем с целью проведения лечения набирает популярность. Наиболее часто для пациентов с метастазами в головной мозг используют прогностические системы радиотерапевтической онкологической группы (RTOG), такие как рекурсивный парциальный анализ (RPA), который основан на 3 последовательных фазах. Схема классифицирует пациентов на три различных прогностических категории (RPA Класс I, II и III) в зависимости от возраста на момент постановки диагноза, отсутствия или наличия экстракраниальных метастазов, статуса Карновски (СК) и гистологии первичного рака [13, 14, 18, 19].

При мультиинституциональном анализе 4259 больным с впервые выявленными метастазами проводилась прогностическая оценка в одиннадцати учреждениях [2]. Значительные прогностические факторы варьировались от типа пер-

вичного рака. Для немелкоклеточного рака легкого и мелкоклеточного рака легкого значимыми факторами были СК, возраст, наличие экстракраниальных метастазов и число метастазов в головном мозге. Для меланомы и почечно-клеточной карциномы значительными прогностическими факторами были СК и количество метастазов в головной мозг. Для рака молочной железы СК был единственным прогностическим фактором. Учитывая особенности разных опухолей, диагностику конкретных ГРА следует рассматривать в будущих исследованиях лечения МТС [5, 12, 13, 15].

Хотя в настоящее время исследования показали, что использование СРХ является наиболее подходящим для пациентов с 1–4 метастазами, острые и отсроченные осложнения тотального облучения головного мозга (ТОГМ), в некоторых медицинских центрах увеличили использование одной СРХ для пациентов с множественными (> 4) МТС.

ТОГМ было эффективным дополнением к СРХ и хирургии и предоставляло эффективное паллиативное лечение для многих пациентов с МТС в головной мозг, но потенциальная сторона негативного эффекта, особенно снижение нейрокогнитивной функции, увеличило использование одной СРХ, даже для пациентов с множественными (> 4) МТС [10, 11, 19].

Последние данные показывают, что у пациентов с МТС четко сокращен нейрокогнитивный статус на момент постановки диагноза. Подавляющее большинство пациентов (91%) имеют ухудшение памяти и нарушение координации [10, 11, 16].

Все больше центров используют СРХ для лечения пациентов с множественными МТС (>4) в головной мозг. Некоторые центры особенно обеспокоены воздействием ТОГМ на нейрокогнитивные функции и отдают предпочтение

СРХ как первичному методу лечения [4, 9, 10, 11, 16].

Более того, безрамочная СРХ, проводимая на линейных ускорителях, обладает рядом преимуществ при сравнении с рамочной СРХ, в том числе большим комфортом для пациента. Kamath et al. сообщил о первых опытах работы в Университете штата Айова с помощью оптического блока, который был менее инвазивен и точность которого была не менее 1 мм [8]. Совсем недавно Nath et al. сообщили о результатах безрамочных СРХ для одновременного лечения нескольких МТС в головной мозг [17]. Двадцать шесть пациентов в среднем с 5 очагами (диапазон 2–13) прошли СРХ, средняя доза составила 18Гр. Локальный контроль составил 97%, общее время лечения в диапазоне от 9 до 38,9 минуты (в среднем 21). Постлучевые осложнения (Класс > 3 токсичности) наблюдались только у 2 больных (8%).

МАТЕРИАЛЫ И МЕТОДЫ ИССЛЕДОВАНИЙ

Безрамочная стереотаксическая радиохирургия была проведена на линейном ускорителе «Трилоджи» 17 пациентам с диагнозом множественные метастазы (числом от 5 до 10) головного мозга. Среднее число метастазов, при котором проводилась однофракционная СРХ, составило 7. Средний возраст составил 50 лет, диапазон от 28 до 68 лет. Из пациентов 10 были женщины и – 7 мужчины. Первичной опухолью чаще, в 5 случаях (29,4%), был рак легких (таб.).

Средний объем пролеченных опухолей составил 57см³.

Средняя доза облучения, в соответствии с общим объемом метастазов, составила 18Гр (в диапазоне от 12 до 24Гр).

Продолжительность жизни пациентов вычислялась с момента проведения СРХ.

РЕЗУЛЬТАТЫ И ИХ ОБСУЖДЕНИЕ

Общая средняя продолжительность жизни пациентов составила 13,5 месяцев (при диапазоне от 3 до 24 месяцев), медиана выживания составила 10 месяцев. 8 пациентов (47%) прожили больше года, 3 – более 2 лет (17,6%).

Улучшение неврологического статуса в течение 1–6 месяцев или сохранение исходного состояния наблюдалось у 11 (64,7%) и 6 (35,2%) пациентов после радиохирургии соответственно.

Локальный контроль был достигнут на протяжении 1 и 2 лет после СРХ, в 88,4% и 64,0% соответственно. Признаки радиационной токсичности 1–2 классов были отмечены в 6 случаях (35,2%), 3 класса – в 3 случаях (17,6%).

У 8 пациентов не было признаков ни локального, ни дистанционного рецидива (47,0%), у 9 пациентов (52,9%) был получен частичный ответ на лечение (рис. 1), у 5 (29,4%) – полный ответ (рис. 2).

В течение времени наблюдения за пациентами после СРХ 10 пациентов (58,8%) умерли от прогрессирования первичной опухоли и множественных экстракраниальных метастазов в другие органы и системы, 7 пациентов живы (41,1%).

Многофакторное тестирование определило только два фактора, которые положительно повлияли на показатель выживаемости: предоперационный показатель статуса Карновски и контроль первичной опухоли.

Метастазы головного мозга представляют собой наиболее распространенный тип внутричерепных опухолей, что подтверждается данными нейровизуализации и секционных патологоанатомических исследований [1, 9, 18, 19]. До недавнего времени ТОГМ являлось стандартным и единственным методом лечения МТС головного мозга [6, 10, 13].

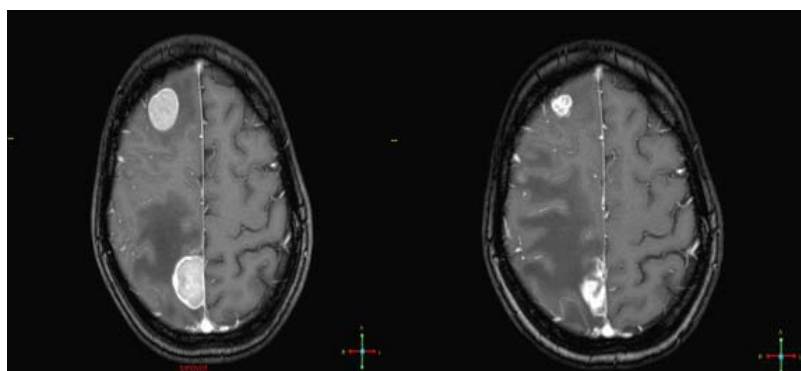


Рис. 1. Пациентка 43 лет с метастазами в головной мозг рака легкого. МРТ до (А) и после (Б) СРХ через 6 месяцев. Частичный ответ

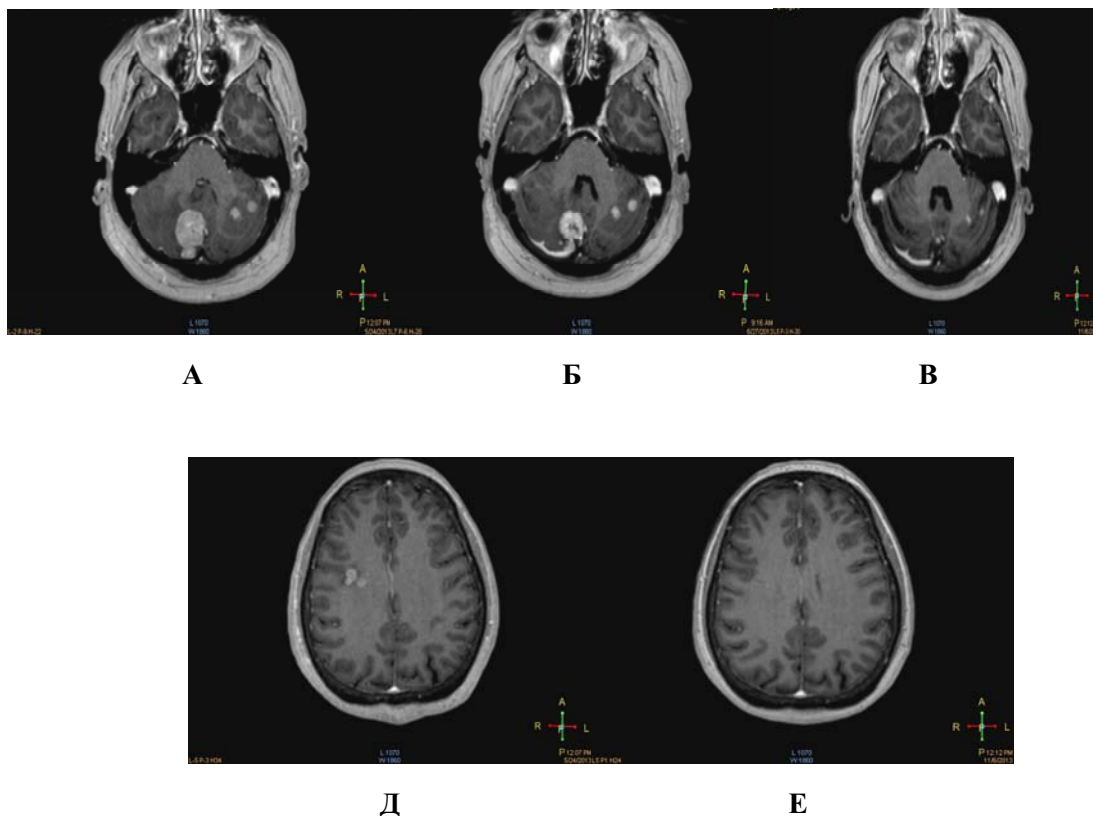


Рис. 2. Пациентка 58 лет. Рак молочной железы. Множественные метастазы суб–супратенториальной локализации (числом 10). МРТ до СРХ (А). На МРТ через 3 месяца после проведения СРХ определяется уменьшение объема очага с 10,034см³ до 2,200см³ (рис Б) и через 6 месяцев, метастазы не визуализируется (В). На нижних рисунках показано состояние супратенториальных очагов до (Д) и после СРХ через 6 месяцев (Е). Полный ответ

Sanghavi et al. сообщили о нескольких институциональных результатах ТОГМ в сравнении ТОГМ плюс СРХ [14]. RTOG RPA был использован для стратификации 502 пациентов в один из трех RPA классов. Это исследование показало, что у пациентов в классах RPA I, II и III была значительно лучше медиана выживаемости, 16,1 месяца против 7,1 месяца, 10,3 месяца по сравнению с 4,3 месяца и 8,7 месяца против 2,1 месяца соответственно ($p < 0,05$) для ТОГМ плюс СРХ.

Общая медиана выживаемости составила 10,7 месяца. Более высокие СК, отсутствие метастазов экстракраниально и первый класс RPA прогнозируют улучшение выживаемости.

Kondziolka et al. сообщили о результатах рандомизированных исследований пациентов с 2–4 метастазами в головной мозг (<25мм в диаметре) при ТОГМ (30Гр за 12 фракций) в сравнении с ТОГМ с последующей СРХ [9]. Медиана времени до локального рецидива опухоли составила 6 месяцев для ТОГМ группы, по сравнению с 36

месяцами для группы ТОГМ плюс СРХ ($p = 0,0005$). Медиана выживаемости для пациентов, перенесших ТОГМ, составила 7,5 месяцев, против 11 месяцев для тех, кто прошел ТОГМ плюс СРХ ($p = 0,22$).

В опубликованном исследовании III фазы Chang et al. оценили нейрокогнитивные результаты для пациентов с 1–3 метастазами в головной мозг, рандомизированные исследования показали, что при ТОГМ плюс СРХ против СРХ [10] за 4 месяца у пациентов, которым были проведены СРХ плюс ТОГМ, было обнаружено снижение функций памяти на 52%, у пациентов, получавших только СРХ, на 24%. Локальный контроль за год составила 73% для СРХ плюс ТОГМ группы против 57% для группы СРХ ($p = 0,0003$). На основании этих результатов авторы рекомендовали СРХ в качестве предпочтительной стратегии лечения пациентов с 1–3 вновь диагностированными метастазами в головной мозг.

Характеристика пациентов

Характеристика	Значение
Возраст (лет):	
Среднее значение	50
Диапазон	28-68
Пол (ж)	
Мужчины	7
Женщины	10
Первичная опухоль:	
Рак легких	5 (29,4%)
Рак молочной железы	4 (23,5%)
Меланома кожи	3 (17,6%)
Рак почки	2 (11,7%)
Другие	3 (17,6%)
Имеющиеся симптомы:	
слабость	12 (70,5)
головная боль	8 (47,0)
нарушение зрения	2 (11,7)
другие	7 (41,1)
отсутствовали	6 (35,2)
Контроль первичного заболевания	10 (58,8)
Наличие внешних метастазов	7 (41,1)
Индекс Карновски:	
среднее значение	80
80 и более	12 (70,5)
RTOG RPA Class 1	12 (70,5)
Общий объем опухолей (см³):	
среднее значение	57
Диапазон	20-94
Предписанная доза (Гр):	
среднее значение	18
Диапазон	12-24

Безрамочная СРХ проводится на линейных ускорителях. Kamath et al. сообщили о первых опытах из Университета штата Айова с помощью оптического блока, который был менее инвазивен и точность которого была не менее 1мм [8]. Шестьдесят четыре пациента с 1–4 МТС в головной мозг прошли безрамочную СРХ. Локальный контроль составил 88%. Медиана выживаемости составила 8,7 месяца.

Breneman et al. сообщили о результатах лечения 53 пациентов, перенесших СРХ с использованием маски [4]. Использована средняя доза от 18Гр, локальный контроль составил 90% при 6 месяцах и 80% при 12 месяцах наблюдения. Годовая выживаемость составила 44%. Nath et al. сообщили о результатах безрамочных СРХ для одновременного лечения нескольких МТС в головной мозг [17]. Двадцать шесть пациентов с

медианой 5 очагов (диапазон 2–13) прошли СРХ, средняя доза составила 18Гр. Локальный контроль составил 97%, общее время лечения в диапазоне от 9 до 38,9 минуты (в среднем 21). Постлучевые осложнения (Класс >3 токсичности) наблюдались только у 2 больных (8%).

Все больше центров используют СРХ для пациентов с множественными (>4) МТС в головной мозг. Многие центры обеспокоены воздействием ТОГМ на нейрокогнитивные функции и отдают предпочтение СРХ как первичному методу лечения [6, 10, 11, 16]. Одной из потенциальных проблем лечения множественных поражений СРХ является совокупная доза облучения [5, 7, 20].

Yamamoto et al. провели исследование средней кумулятивной дозы для всего мозга, для пациентов с не менее чем 10 очагами [20]. Для этого исследования среднее количество очагов составило 17 (диапазон 10–43). Средний объем для всех опухолей был 8,02 см³ (диапазон: 0,46–81,41 см³). Средняя предписанная доза составляла 20 Гр (диапазон 12–25 Гр). Средняя кумулятивная доза на весь мозг была 4,71 Гр (диапазон 2,16–8,51 Гр). Медиана объема мозга > 10 Гр, 15 Гр и 20 Гр составила 64 см³, 24 см³ и 8 см³ соответственно.

Park et al. рассмотрели результаты СРХ по сравнению с ТОГМ у больных раком легких с множественными (2–20) метастазами в головной мозг [5]. Среднее число очагов составило 5,9. Максимальный диаметр опухоли составил 22,1 мм. Медиана выживаемости была 32 недели в СРХ группе против 24 недели при ТОГМ. При многофакторном анализе прогностических факторов для выживания включены СРХ (p = 0,03) и лечение с ТОГМ (p = 0,04).

Suzuki et al. оценил результаты СРХ для пациентов с 10 и более МТС головного мозга у 24 пациентов (средний возраст 58,3 года) [7]. Среднее число очагов 20 (диапазон 10–47). Средняя доза составила 21,1 Гр, значение линии изодозы 72,6%. Средний объем опухоли составил 0,66 см³ (диапазон 0,003–18,4 см³). Средняя продолжительность лечения составила 5 часов (2,2–11,1

часов). Выживаемость 12, 24 и 36 недель была у 70,4%, 49,3%, 12,3% пациентов соответственно. Средний балл СК значительно улучшился.

Протоколом RTOG 9005 определяется максимально переносимая доза отдельных СРХ фракций у пациентов с рецидивирующей, ранее облученной первичной опухолью головного мозга и метастазами в головной мозг [14]. Максимально переносимой дозой (МПД) одной фракции СРХ были 18 Гр и 15 Гр для опухолей 21–30 мм и 31–40 мм в максимальном диаметре, для опухоли <20 мм эта доза не превышает 24 Гр. При этом острая токсичность не наблюдается, и это стало общепринятой рекомендуемой дозой. Однако нет указания относительно доз для лечения 5 и более очагов при СРХ.

Поскольку существующие руководящие принципы дозирования для СРХ основаны на 1–3 очагах, в настоящее время разрабатываются физические модели для установления периферической изодозы для большего количества очагов. На основании предварительных данных при лечении множественных метастазов головного мозга рекомендуется уменьшение дозы на 1–2 Гр [6, 20].

ВЫВОДЫ

1. Безрамочная стереотаксическая радиохирurgia на Линаке представляет собой эффективный метод лечения множественных метастазов головного мозга с хорошими показателями локального контроля роста опухоли и медианой выживания при невысоком уровне радиационной токсичности. Благоприятными прогностическими факторами лечения являются статус Карновски (более 90%) и контроль экстрацеребральных метастазов.

2. Многопрофильная группа нейрохирургов, радиационных онкологов, медицинских онкологов и медицинских физиков должны тесно сотрудничать в вопросах реализации индивидуального лечения больных с множественными МТС в головной мозг для оптимизации физических моделей и дозы лечения пациентов с 5 и более метастазами в головной мозг.

СПИСОК ЛИТЕРАТУРЫ

1. Brain metastases admissions in Sweden between 1987 and 2006 / K.E. Smedby, L. Brandt, M.I. Bocklund, Blomqvist P. // Br. J. Cancer. – 2009. – Vol. 101. – P. 1919–1924.

2. Diagnosis-specific prognostic factors, indexes, and treatment outcomes for patients with newly diagnosed brain metastases: A multi-institutional analysis of 4,259

patients / P.W. Sperduto, S.T. Chao, P.K. Sneed [et al.] // Int. J. Radiat. Oncol. Biol. Phys. – 2010. – Vol. 77. – P. 655–661.

3. Five-year survivors of brain metastases: a single-institution report of 32 patients / S.T. Chao, G.H. Barnett, S.W. Liu [et al.] // Int. J. Radiat. Oncol. Biol. Phys. – 2006. – Vol. 66. – P. 801–809.

4. Frameless image-guided intracranial stereotactic radiosurgery: clinical outcomes for brain metastases / J.C. Breneman, R. Steinmetz, A. Smith [et al.] // *Int. J. Radiat. Oncol. Biol. Phys.* – 2009. – Vol. 74. – P. 702–706.
5. Gamma knife radiosurgery for multiple brain metastases from lung cancer / S.K. Park, D.H. Hwang, Kang [et al.] // *J. Clin. Neurosci.* – 2009. – Vol. 16. – P. 626–629.
6. Gamma knife radiosurgery for 1-10 brain metastases without prophylactic whole-brain radiation therapy: analysis of cases meeting the Japanese prospective multi-institute study (JLG0901) inclusion criteria / T. Serizawa, T. Hirai, O. Nagano [et al.] // *J. Neurooncol.* – 2010. – Vol. 98. – P. 163–167.
7. Gamma knife radiosurgery for simultaneous multiple metastatic brain tumors / S. Suzuki, J. Omagari, S. Nishio [et al.] // *J. Neurosurg.* – 2010. – Vol. 93, Suppl. 3. – P. 30–31.
8. Initial clinical experience with frameless radiosurgery for patients with intracranial metastases / R. Kamath, T.C. Ruken, S.L. Meeks [et al.] // *Int. J. Radiat. Oncol. Biol. Phys.* – 2005. – Vol. 61. – P. 1467–1472.
9. Long-term survivors after gamma knife radiosurgery for brain metastases / D. Kondziolka, J.J. Martin, J.C. Flickinger [et al.] // *Cancer.* – 2005. – Vol. 104. – P. 2784–2791.
10. Neurocognition in patients with brain metastases treated with radiosurgery or radiosurgery plus whole-brain irradiation: a randomized controlled trial / E.L. Chang, J.S. Wefel, K.R. Hess [et al.] // *Lancet. Oncol.* – 2009. – Vol. 10. – P. 1037–1044.
11. Neurocognitive function of patients with brain metastases who received either whole brain radiotherapy plus stereotactic radiosurgery or radiosurgery alone / H. Aoyama, M. Tago, N. Kato [et al.] // *Int. J. Radiat. Oncol. Biol. Phys.* – 2007. – Vol. 68. – P. 1388–1395.
12. Prescription dose guidelines based on physical criterion for multiple metastatic brain tumors treated with stereotactic radiosurgery / A. Sahgal, I.J. Barani, J.Jr. Novotny [et al.] // *Int. J. Radiat. Oncol. Biol. Phys.* – 2010. – Vol. 78. – P. 605–608.
13. Quality of life results of an EORTC phase III randomized trial of adjuvant whole brain radiotherapy

versus observation after radiosurgery or surgical resection of 1-3 cerebral metastases of solid tumors. *Proceedings ASCO 2010 / R. Soffieti, M. Kocher, M.U. Abacioglu [et al.] // J. Clin. Oncol.* – 2010. – Vol. 28, N 15S, Suppl. – 644s.

14. Radiosurgery for patients with brain metastases: A multi-institutional analysis, stratified by the RTOG recursive partitioning analysis method / S.N. Sanghavi, S.S. Miranpuri, R. Chappell [et al.] // *Int. J. Radiat. Oncol. Biol. Phys.* 2011. – Vol. 51. – P. 426–434.

15. Radiosurgery with the world's first fully robotized Leksell Gamma Knife Perfexion in clinical use: a 200-patient prospective, randomized, controlled comparison with the gamma knife 4C / J. Rigis, M. Tamura, C. Guillot [et al.] // *Neurosurg.* – 2009. – Vol. 64. – P. 346–355.

16. Relationship between neurocognitive function and quality of life after wholebrain radiotherapy in patients with brain metastasis / J. Li, S.M. Bentzen, M. Renschler, M.P. Mehta // *Int. J. Radiat. Oncol. Biol. Phys.* – 2008. – Vol. 71. – P. 64–70.

17. Single-isocenter frameless intensity-modulated stereotactic radiosurgery for simultaneous treatment of multiple brain metastases: Clinical experience / S.K. Nath, J.D. Lawson, D.R. Simpson [et al.] // *Int. J. Radiat. Oncol. Biol. Phys.* – 2010. – Vol. 78. – P. 91–97.

18. Stereotactic radiosurgery for four or more intracranial metastases / A.K. Bhatnagar, J.C. Flickinger, D. Kondziolka, L.D. Lunsford // *Int. J. Radiat. Oncol. Biol. Phys.* – 2006. – Vol. 64. – P. 898–903.

19. Stereotactic radiosurgery plus whole-brain radiation therapy vs stereotactic radiosurgery alone for treatment of brain metastases: a randomized controlled trial / H. Aoyama, H. Shirato, M. Tago [et al.] // *JAMA.* – 2006. – Vol. 295. – P. 2483–2491.

20. Yamamoto M. Gamma knife radiosurgery for brain metastases of non-lung cancer origin: focusing on multiple brain lesions / M. Yamamoto, B.E. Barford, Y. Urakawa // *Prog. Neurol. Surg.* – 2009. – Vol. 22. – P. 154–169.

REFERENCES

1. Smedby KE, Brandt L, Вдcklund MI, Blomqvist P. Brain metastases admissions in Sweden between 1987 and 2006. *Br J Cancer.* 2009;101(11):1919-24. doi: 10.1038/sj.bjc.6605373. Epub 2009 Oct 13. PMID: 19826419
2. Sperduto PW, Chao ST, Sneed PK, Luo X, Suh J, Roberge D. Diagnosis-specific prognostic factors, indexes, and treatment outcomes for patients with newly diagnosed brain metastases: A multi-institutional analysis of 4,259 patients. *Int J Radiat Oncol Biol Phys.* 2010;77(3):655-61. doi: 10.1016/j.ijrobp.2009.08.025. Epub 2009 Nov 26. PMID: 19942357
3. Chao ST, Barnett GH, Liu SW, Reuther AM, Toms SA, Vogelbaum MA. Five-year survivors of brain

metastases: a single-institution report of 32 patients. *Int J Radiat Oncol Biol Phys.* 2006;66(3):801-9. Epub 2006 Aug 14. PMID: 16904847

4. Breneman JC, Steinmetz R, Smith A, Lamba M, Warnick R. Frameless image-guided intracranial stereotactic radiosurgery: clinical outcomes for brain metastases. *Int J Radiat Oncol Biol Phys.* 2009;74(3):702-6. doi: 10.1016/j.ijrobp.2008.11.015. Epub 2009 Feb 21. PMID: 19231101

5. Park SH, Hwang SK, Kang DH, Lee SH, Park J, Hwang JH. Gamma knife radiosurgery for multiple brain metastases from lung cancer. *J Clin Neurosci.* 2009;16(5):626-9. doi: 10.1016/j.jocn.2008.08.003. Epub 2009 Mar 5. PMID: 19268596

6. Serizawa T, Hirai T, Nagano O, Higuchi Y, Matsuda S, Ono J. Gamma knife radiosurgery for 1-10 brain metastases without prophylactic whole-brain radiation therapy: analysis of cases meeting the Japanese prospective multi-institute study (JLG0901) inclusion criteria. *J Neurooncol.* 2010;98(2):163-7. doi: 10.1007/s11060-010-0169-x. Epub 2010 Apr 22. PMID: 20411300
7. Suzuki S, Omagari J, Nishio S, Nishiye E, Fukui M. Gamma knife radiosurgery for simultaneous multiple metastatic brain tumors. *J Neurosurg.* 2010;93 Suppl 3:30-1. PMID: 11143258
8. Kamath R, Ryken TC, Meeks SL, Pennington EC, Ritchie J, Buatti JM. *Int J Radiat Oncol Biol Phys.* 2005;61(5):1467-72. PMID: 15817352
9. Kondziolka D, Martin JJ, Flickinger JC, Friedland DM, Brufsky AM, Baar J. Long-term survivors after gamma knife radiosurgery for brain metastases. *Cancer.* 2005;104(12):2784-91. PMID: 16288488
10. Chang EL, Wefel JS, Hess KR, Allen PK, Lang FF, Kornguth DG. Neurocognition in patients with brain metastases treated with radiosurgery or radiosurgery plus whole-brain irradiation: a randomized controlled trial. *Lancet Oncol.* 2009;10(11):1037-44. doi: 10.1016/S1470-2045(09)70263-3. Epub 2009 Oct 2. PMID: 19801201
11. Aoyama H, Tago M, Kato N, Toyoda T, Kenjyo M, Hirota S. Neurocognitive function of patients with brain metastases who received either whole brain radiotherapy plus stereotactic radiosurgery or radiosurgery alone. *Int J Radiat Oncol Biol Phys.* 2007;68(5):1388-95. PMID: 17674975
12. Sahgal A, Barani IJ, Novotny J Jr, Zhang B, Petti P, Larson DA, Ma L. Prescription dose guidelines based on physical criterion for multiple metastatic brain tumors treated with stereotactic radiosurgery. *Int J Radiat Oncol Biol Phys.* 2010;78(2):605-8. doi: 10.1016/j.ijrobp.2009.11.055. Epub 2010 May 14. PMID: 20472351
13. Soffietti R, Kocher M, Abacioglu UM, Villa S, Fauchon F, Baumert BG. A European Organisation for Research and Treatment of Cancer phase III trial of adjuvant whole-brain radiotherapy versus observation in patients with one to three brain metastases from solid tumors after surgical resection or radiosurgery: quality-of-life results. *J Clin Oncol.* 2013;31(1):65-72. doi: 10.1200/JCO.2011.41.0639. Epub 2012 Dec 3. PMID: 23213105
14. Sanghavi SN, Miranpuri SS, Chappell R, Buatti JM, Sneed PK, Suh JH. Radiosurgery for patients with brain metastases: A multi-institutional analysis, stratified by the RTOG recursive partitioning analysis method. *Int J Radiat Oncol Biol Phys.* 2011;51(2):426-34. PMID: 11567817
15. Rigis J, Tamura M, Guillot C, Yomo S, Muraciolle X, Nagaje M. Radiosurgery with the world's first fully robotized Leksell Gamma Knife Perfexion in clinical use: a 200-patient prospective, randomized, controlled comparison with the gamma knife 4C. *Neurosurgery.* 2009;64(2):346-55; discussion 355-6. doi: 10.1227/01.NEU.0000337578.00814.75. PMID: 19190462
16. Li J, Bentzen SM, Renschler M, Mehta MP. Relationship between neurocognitive function and quality of life after wholebrain radiotherapy in patients with brain metastasis. *Int J Radiat Oncol Biol Phys.* 2008;71(1):64-70. doi: 10.1016/j.ijrobp.2007.09.059. PMID: 18406884
17. Nath SK, Lawson JD, Simpson DR, Vanderspek L, Wang JZ, Alksne JF. Single-isocenter frameless intensity-modulated stereotactic radiosurgery for simultaneous treatment of multiple brain metastases: Clinical experience. *Int J Radiat Oncol Biol Phys.* 2010;78(1):91-7. doi: 10.1016/j.ijrobp.2009.07.1726. Epub 2010 Jan 22. PMID: 20096509
18. Bhatnagar AK, Flickinger JC, Kondziolka D, Lunsford LD. Stereotactic radiosurgery for four or more intracranial metastases. *Int J Radiat Oncol Biol Phys.* 2006;64(3):898-903. PMID: 16338097
19. Aoyama H, Shirato H, Tago M, Nakagawa K, Toyoda T, Hatano K, et al. Stereotactic radiosurgery plus whole-brain radiation therapy vs stereotactic radiosurgery alone for treatment of brain metastases: a randomized controlled trial. *JAMA.* 2006;295(21):2483-91. PMID: 16757720
20. Yamamoto M, Barfod BE, Urakawa Y. Gamma knife radiosurgery for brain metastases of non-lung cancer origin: focusing on multiple brain lesions. *Prog Neurol Surg.* 2009;22:154-69. doi: 10.1159/000163413. PMID: 18948727

Стаття надійшла до редакції
08.04.2014

