

В.Г. Малиновський**ЗАЛЕЖНІСТЬ КЛІНІЧНОГО ПЕРЕБІГУ
ГЕНЕРАЛІЗОВАНОГО ПАРОДОНТИТУ
ВІД ЯКОСТІ ВІДНОВЛЕННЯ
ОКЛЮЗІЙНОЇ РІВНОВАГИ
ПІСЛЯ ПРОВЕДЕНОГО
КОМПЛЕКСНОГО ЛІКУВАННЯ**

ДЗ «Дніпропетровська медична академія МОЗ України»
кафедра ортопедичної стоматології
(зав. – д. мед. н. О.О. Фастовець)
вул. Вернадського, 9, Дніпро, 49044, Україна
SE «Dnipropetrovsk medical academy of Health Ministry of Ukraine»
Department of Prosthetic Dentistry
V. Vernadsky str., 9, Dnipro, 49044, Ukraine
e-mail: ortho.stomat@dma.dp.ua

Ключові слова: генералізований пародонтит, оклюзійна діагностика, кісткова тканина
Ключевые слова: генерализованный пародонтит, окклюзионная диагностика, костная ткань
Key words: generalized periodontitis, occlusive diagnosis, bone tissue

Реферат. Зависимость клинического течения генерализованного пародонтита от качества восстановления окклюзионного равновесия после проведенного комплексного лечения. Малиновский В.Г. Цель проведенного исследования – изучить особенности клинического течения генерализованного пародонтита в зависимости от качества восстановления окклюзионного равновесия после проведенного комплексного лечения. В рамках работы обследовано 128 больных с генерализованным пародонтитом I-II степени тяжести, хронического течения, в возрасте 35-55 лет. Всем исследуемым было проведено клиническое обследование, компьютерная томография челюстных костей, а также проведена окклюзионная диагностика с помощью аппарата «T-Scan III». В результате проведенных исследований установлено, что только у 34,4±4,2% больных восстановлены полноценные окклюзионные соотношения, тогда как у остальных 65,6±4,2% регистрировались нарушения окклюзионного равновесия. Наличие окклюзионного дисбаланса сопровождалось ухудшением клинического состояния тканей пародонта. Показано, что наибольшая корреляция наблюдается для степени окклюзионного дисбаланса с индексом активности остеопороза ($r=0,42$, $p<0,05$), менее значимая – с индексами Рамфьорда ($r=0,40$, $p<0,05$), ПИ ($r=0,38$, $p<0,05$) и CPITN ($r=0,35$, $p<0,05$). Также при нарушениях окклюзионного равновесия наблюдалось уменьшение показателей минеральной плотности костной ткани, наиболее выраженное в участках гиперокклюзии. Вместе с тем, выявленные изменения оказались недостоверными ($p>0,05$), что объясняется очаговым характером возникновения резорбтивных явлений в участках повышенной окклюзионной нагрузки. Согласно полученным результатам, качественное восстановление окклюзионных соотношений, в частности с помощью современного компьютерного оборудования, в комплексном лечении генерализованного пародонтита является залогом длительной клинико-рентгенологической стабилизации заболевания.

Abstract. Dependence of the clinical course of generalized periodontitis on the quality of occlusal balance after complex treatment. Malynovskyi V.G. The purpose of this research was to study the features of the clinical course of generalized periodontitis, depending on the quality of occlusal balance after complex treatment. 128 patients with generalized periodontitis of the I-II degree, chronic course, aged 35-55 years, were examined. All of them underwent a clinical examination, computed tomography of the jaw bones, and occlusive diagnostics by means of the “T-scan III” device. As a result of the conducted studies, it was found that only in 34,4±4,2% of patients occlusal relationships were restored, whereas in the remaining 65,6±4,2% occlusion balance disorders were registered. The presence of occlusal imbalance was accompanied by a worsening of the clinical condition of periodontal tissues. It was shown that the greatest correlation is observed for the degree of occlusive imbalance with the index of osteoporosis activity ($r=0.42$, $p<0.05$), less significant – with Ramfjord indices ($r=0.40$, $p<0.05$), PI ($r=0.38$, $p<0.05$) and CPITN ($r=0.35$, $p<0.05$). Also, with disorders of occlusal balance, there was a decrease in bone mineral density, most pronounced in areas of hyperocclusion. At the same time, the revealed changes were not reliable ($p>0.05$), which was explained by the focal nature of the appearance of resorptive phenomena in areas of increased occlusal load. According to obtained results, the qualitative restoration of occlusal ratios, in particular with the help of modern computer equipment, in the complex treatment of generalized periodontitis is the key to long-term clinical and X-ray stabilization of the disease.

На сьогодні роль оклюзійної травми в патогенезі генералізованого пародонтиту не викликає жодного сумніву [8]. Функціональне перевантаження зубів, яке виникає при дефектах та деформаціях зубних рядів, призводить до активації деструктивних процесів у кістковій тканині альвеолярного відростка, що спричинює погіршення перебігу генералізованого пародонтиту. Рентгенологічно в ділянках травматичних вузлів спостерігаються явища остеопорозу, який активно перебігає та характеризується зниженням мінеральної щільності [7, 10]. У свою чергу, дослідження біохімічних маркерів метаболізму кісткової тканини у хворих, що мають оклюзійні розлади, підтвердили посилення резорбтивних процесів в альвеолярній кістці, а також можливість їх призупинення внаслідок адекватної оклюзійної корекції [4].

У той же час менш тяжким порушенням міжзубних співвідношень при генералізованому пародонтиті, на наш погляд, приділяється недостатня увага. Як правило, такі оклюзійні розлади виникають з причини некоректної реставрації жувальної поверхні зубів композитами, нераціональними ортопедичними конструкціями, після ортодонтичного лікування або внаслідок переміщення зубів при розвитку запально-деструктивного процесу при генералізованому пародонтиті та залишаються тривалий час не діагностованими [2].

Проте створення правильно розміщених оклюзійних контактів у достатній кількості при проведенні ортопедичного лікування сприяє формуванню фізіологічної оклюзії, яка є основою рівномірного розподілу функціональних навантажень, а отже, запорукою тривалої клініко-рентгенологічної стабілізації процесу в тканинах пародонта [1, 9].

Натепер сучасні методи функціональної комп'ютерної діагностики дозволяють діагностувати будь-які оклюзійні порушення на початкових стадіях їх виникнення, зокрема після проведеного комплексного лікування генералізованого пародонтиту, для його оцінки з позицій функціональної оклюзії, проаналізувавши оклюзію в динаміці від першого контакту до положення максимальної інтеркуспідації [3].

Виходячи з вищесказаного, мета представленої роботи – вивчити особливості клінічного перебігу генералізованого пародонтиту залежно від якості відновлення оклюзійної рівноваги після проведеного комплексного лікування.

МАТЕРІАЛИ ТА МЕТОДИ ДОСЛІДЖЕНЬ

У рамках роботи обстежено 128 хворих на генералізований пародонтит I-II ступеня тяж-

кості, хронічного перебігу, віком 35-55 років. Серед обстеженого контингенту хворих дещо переважали чоловіки, частка яких становила 54,7%. Попереднє комплексне лікування генералізованого пародонтиту, яке включало терапевтичне, хірургічне та ортопедичне втручання, зокрема зубне протезування та шинування, серед відібраних хворих було здійснено в термін від 6 місяців до 2 років до моменту цього дослідження.

Клінічне обстеження проводилось згідно із загальноприйнятим протоколом. Оцінку стану тканин пародонта здійснювали за суб'єктивними й об'єктивними критеріями (клінічні показники, індексна оцінка, рентгенографічні дослідження тощо) [6]. Для об'єктивізації отриманих даних рентгенологічного дослідження розраховували індекс активності остеопорозу в альвеолярній кістці [5]. Для верифікації патологічного процесу в навкол зубних тканинах використовували класифікацію хвороб пародонта за М.Ф. Данилевським (1994) [6].

Також у рамках представленої роботи всім дослідним було проведено комп'ютерне томографічне дослідження щелепних кісток (MORITA, Japan, 2008) з метою виявлення деструктивних змін у компактній і трабекулярній кістці, з одночасним визначенням показників мінеральної щільності кісткової тканини (BMD) у таких зонах: альвеолярна, серединна й апікальна горизонталі, септальна вертикаль. При цьому альвеолярною горизонталлю вважали умовну лінію, що проходила по гребеню альвеолярного відростка; серединною горизонталлю – лінію, що прямувала через центральну частину міжзубної перегородки; апікальною горизонталлю – лінію, що з'єднує верхівки коренів; септальною вертикаллю – лінію, що розділяє альвеолу на рівні частини в поздовжньому напрямку. Щільність кісткової тканини виражали в одиницях Хаунсфилда (H).

Оклюзійну діагностику серед зазначеного контингенту хворих проводили за допомогою апарата «Т-Scan III» фірми «Tekscan» (США) для різних видів змикання зубних рядів. Програмне забезпечення здійснювало аналіз послідовності, часу та локалізації інтеркуспідації, сили стискання щелеп, зміни міжзубних співвідношень. Запис проводився в дво- та в тривимірному зображенні. Оклюзійні сили зображувались у вигляді кольорової шкали, від синього (найбільш слабкий контакт) до рожевого (найбільш сильний контакт).

При застосуванні методики Т-Scan ознаками збалансованої оклюзії вважали відсутність контактів, зафарбованих у червоний та рожевий кольори; наявність множинних контактів,

переважно синього кольору, рівномірно розподілених по всьому зубному ряду; відсутність значної різниці по силі між множинними контактами синього та контактами інших кольорів (за виключенням червоних і рожевих); рівномірність відсоткового навантаження між зубами-антагоністами праворуч та ліворуч відносно центральної лінії; відносну прямолінійність вектора сумарного навантаження, що повинен починатися у фронтальній ділянці й закінчуватися в центрі середньої третини твердого піднебіння.

Для кількісної оцінки оклюзійних порушень використовували показник відхилення зубних контактів справа та зліва від оклюзійної рівноваги (50% – 50%). Змикання зубів на різних сторонах щелеп, яке не перевищувало 60% – 40% (відхилення 10%), вважали прийнятним оклюзій-

ним балансом. У випадках перевищення інтенсивності зубних контактів з будь-якої сторони діагностували оклюзійний дисбаланс, тобто порушення оклюзії.

Отримані дані обробляли методами варіаційної статистики із застосуванням ліцензованого програмного засобу MS Excel 2003.

РЕЗУЛЬТАТИ ТА ЇХ ОБГОВОРЕННЯ

Згідно з отриманими результатами комп'ютерної діагностики, лише в 20 пацієнтів (15,6±3,2%) спостерігалась оклюзійна рівновага. Прийнятний баланс 60% – 40% відзначався в 24 осіб (18,8±3,4%), тоді як у решти 84 пацієнтів (65,6±4,2%) реєструвався оклюзійний дисбаланс, що призводив до функціонального перевантаження зубів на відповідній стороні щелеп (рис. 1).

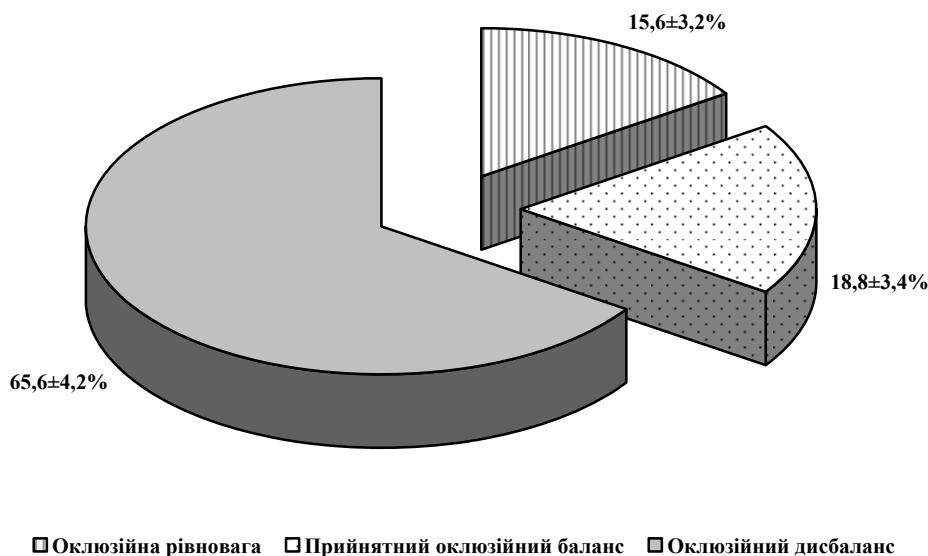


Рис. 1. Результати комп'ютерної оцінки оклюзійних співвідношень у хворих на генералізований пародонтит після проведеного комплексного лікування

Порівняльна оцінка клінічного перебігу генералізованого пародонтиту за результатами комплексного стоматологічного обстеження показала, що за всіма ознаками, що вивчались, у тому числі за показниками індексної оцінки, статистично більш значущі зміни в навкол зубних тканинах реєструвались у хворих з діагностованим оклюзійним дисбалансом. Одночасно слід зазначити, що перебіг захворювання на тлі прийнятного оклюзійного дисбалансу майже не відрізнявся від випадків встановленої оклюзійної рівноваги (p>0,05). Як видно з таблиці 1, для показників групи осіб з вираже-

ними оклюзійними порушеннями, за виключенням індексу гігієни, зареєстрована статистично значуща різниця з групами осіб, що мали оклюзійну рівновагу та прийнятні оклюзійні співвідношення (p<0,05).

У той же час при однаковому ступені тяжкості генералізованого пародонтиту глибина пародонтальних кишень була достовірно більшою серед хворих, перебіг пародонтиту яких був ускладнений оклюзійним дисбалансом, та становила 4,8±0,5 мм проти 3,3±0,4 мм для осіб з оклюзійною рівновагою та 3,4±0,4 мм для випадків прийнятного оклюзійного балансу (p<0,05).

Індексна оцінка стану гігієни та тканин пародонта у хворих на генералізований пародонтит залежно від характеру оклюзійних співвідношень (бали, $M \pm m$)

Індекс	Характер оклюзійних співвідношень			р 1-2	р 2-3	р 1-3
	оклюзійна рівновага (n=20) (1)	прийнятний оклюзійний баланс (n=24) (2)	оклюзійний дисбаланс (n=84) (3)			
ІГ	2,48±0,12	2,50±0,12	2,60±0,16	>0,05	>0,05	>0,05
РМА	2,03±0,05	2,04±0,05	2,20±0,06	>0,05	<0,05	<0,05
Індекс Рамфйорда	3,80±0,10	3,85±0,10	4,20±0,15	>0,05	<0,05	<0,05
ІІІ	3,60±0,10	3,58±0,10	3,90±0,12	>0,05	<0,05	<0,05
СРІТN	3,50±0,10	3,51±0,10	3,85±0,12	>0,05	<0,05	<0,05
Індекс активності остеопорозу	7,5±0,2	7,6±0,3	8,7±0,5	>0,05	<0,05	<0,05

Слід наголосити, що у хворих на генералізований пародонтит на тлі порушення оклюзійних взаємовідношень були зареєстровані більші значення індексу активності остеопорозу, що вказують на підвищену інтенсивність резорбтивних процесів у кістковій тканині пародонта при недотриманні оклюзійного балансу ($p < 0,05$).

Статистично достовірних відмінностей між показниками чоловіків та жінок у межах дослідних груп не встановлено ($p > 0,05$).

Більш показовим щодо описання впливу оклюзійних розладів на стан тканин пародонта виявилися розраховані нами коефіцієнти кореляції з пародонтальними індексами (рис. 2). Встановлено, що найбільш суттєвою була кореляція ступеня оклюзійного дисбалансу з індексом активності остеопорозу ($r = 0,42$, $p < 0,05$); менш значущою – з індексами Рамфйорда ($r = 0,40$, $p < 0,05$), ІІІ ($r = 0,38$, $p < 0,05$) та СРІТN ($r = 0,35$, $p < 0,05$). Нарешті найнижчий рівень зв'язку зареєстрований нами для гінгівального індексу РМА ($r = 0,22$, $p < 0,05$).

Результати комп'ютерного томографічного дослідження щелепних кісток представлені в таблиці 2. Як видно з наведених даних, у всіх хворих на генералізований пародонтит найбільш

суттєві тенденції до змін щільності кісткової тканини при оклюзійних порушеннях спостерігались у септальній вертикалі, а також в альвеолярній та серединній горизонталях, тобто в ділянках, безпосередньо залучених до патологічного процесу при генералізованому пародонтиті. Найменші тенденції до змін показників BMD відзначені в апікальній горизонталі, що пояснюється віддаленістю цієї ділянки від вогнища запалення, локалізованого в міжальвеолярних перегородках альвеол.

Також нами встановлені особливості локалізації деструктивного процесу за показниками BMD у хворих на генералізований пародонтит. Так, у пацієнтів зі значними оклюзійними розладами значення BMD у ділянках підвищеного функціонального навантаження (за даними комп'ютерного аналізу оклюзії) були зменшені до 800 Н. Встановлене зниження мінеральної щільності супроводжувалось порушенням кісткової структури у вигляді втрати чіткості трабекулярного малюнка, яка була більш виражена у верхній частині перегородок; розширення міжтрабекулярних просторів; потоншення самих трабекул.




Рис. 2. Кореляційний зв'язок ступеня оклюзійного дисбалансу з індексною оцінкою стану тканин пародонта (r, p<0,05)

Описаний характер патологічного процесу пов'язаний з його локалізацією переважно в ділянках губчатої кісткової тканини, в яких метаболічні процеси перебігають дуже активно.

Таким чином, у зазначених спостереженнях кісткова тканина підлегла резорбції, що проявилось у зниженні показників BMD. Поруч з тим, виявлені зміни виявились недостовірними (p>0,05).

Таблиця 2

Показники мінеральної щільності кісткової тканини (BMD) в різних ділянках альвеолярного відростка у хворих на генералізований пародонтит залежно від ступеня оклюзійної рівноваги (Н, М±m, p>0,05)

Характер оклюзійних співвідношень	Зона вимірювання			
	альвеолярна горизонталь	серединна горизонталь	апікальна горизонталь	септальна вертикаль
Оклюзійна рівновага (n=20)	1254,0±90,0	1400,0±100,0	1350,5±85,0	1280,5±105,5
Прийнятний оклюзійний баланс (n=24)	1210,0±95,0	1344,4±95,8	1340,8±110,0	1210,5±110,0
Оклюзійний дисбаланс (n=84)	1100,0±120,0	1273,3±107,0	1320,0±125,5	1120,6±137,0

Розраховані нами залежності між ступенем оклюзійного дисбалансу та показниками BMD у різних зонах вимірювання у хворих на генералізований пародонтит представлені на рисунку 3. Як видно, встановлені слабкі негативні залежності між зазначеними показниками (p>0,05), що пояснюється нами вогнищевим характером виникнення резорбтивних явищ у кістковій тканині пародонта в ділянках підвищеного оклюзійного навантаження.

Отже, отримані нами результати доводять негативний вплив нерівномірних оклюзійних контактів на перебіг генералізованого пародонтиту після проведеного комплексного лікування. Ймовірно, позаосьова дія жувального навантаження в місцях передчасних контактів призводить до активації резорбтивних явищ у кістковій тканині.

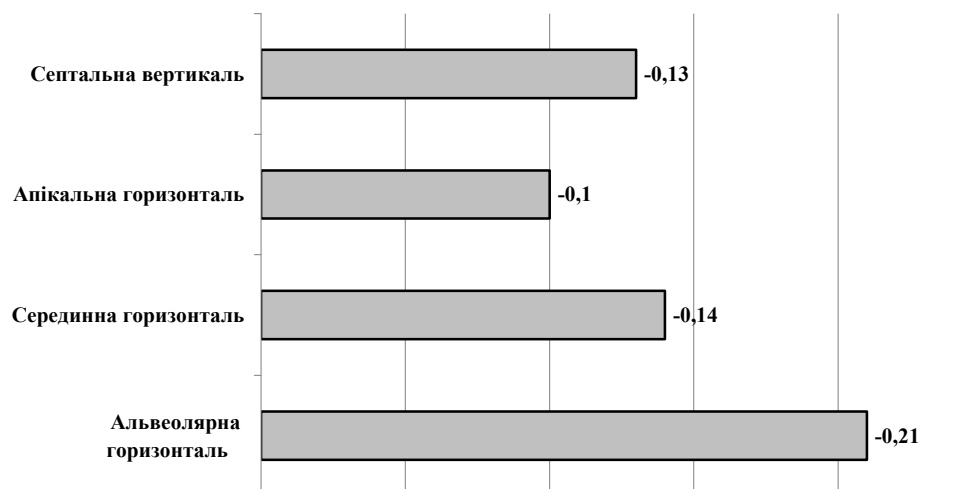


Рис. 3. Кореляційний зв'язок ступеня оклюзійного дисбалансу з показниками BMD у різних зонах вимірювання ($r, p < 0,05$)

ВИСНОВКИ

1. Згідно з проведеними нами клініко-функціональними дослідженнями, лише в $34,4 \pm 4,2\%$ хворих на генералізований пародонтит після проведеного комплексного лікування зберігаються повноцінні оклюзійні співвідношення, тоді як у решти $65,6 \pm 4,2\%$ зареєстровані порушення оклюзійної рівноваги.

2. Наявність оклюзійного дисбалансу супроводжується гіршим клінічним станом тканин пародонта, що описується кореляційною залежністю між вираженістю оклюзійних розладів та індексом Рамфйорда ($r=0,40, p < 0,05$), ПІ ($r=0,38, p < 0,05$) та СРІТН ($r=0,35, p < 0,05$), а також індексом активності остеопорузу ($r=0,42, p < 0,05$).

3. У хворих на генералізований пародонтит при порушеннях оклюзійної рівноваги спосте-

рігається зменшення показників мінеральної щільності кісткової тканини, найбільш виражене в ділянках гіпероклюзії. Разом з тим, виявлені зміни виявились не достовірними ($p > 0,05$), що пояснюється нами вогнищевим характером виникнення резорбтивних явищ.

4. Якісне відновлення оклюзійних співвідношень, зокрема за допомогою сучасного комп'ютерного обладнання, в комплексному лікуванні генералізованого пародонтиту є запорукою тривалої клініко-рентгенологічної стабілізації запально-деструктивного процесу в тканинах пародонта.

СПИСОК ЛІТЕРАТУРИ

1. Брагин Е. А. Роль окклюзионных нарушений в развитии заболеваний височно-нижнечелюстного сустава, дисфункций жевательных мышц и заболеваний пародонта / Е.А. Брагин, А.А. Долгалев, Н.В. Брагарева // Современные проблемы науки и образования. – 2014. – № 1. – С. 110-117.

2. Виявлення ролі оклюзійних взаємовідношень у патогенезі генералізованого пародонтиту на ранніх стадіях захворювання / В.П. Неспрядько, Н.В. Лисейко, П.П. Топка, Д.К.Гуца // Укр. стоматологічний альманах. – 2011. – № 2. – С. 57-59.

3. Лысейко Н.В. Методы диагностики нарушений окклюзионных контактов зубов (обзор литературы) / Н.В. Лысейко // Молодой ученый. – 2013. – № 9. – С. 87-91.

4. Матвеевко Р.Ю. Динаміка маркерів кісткової резорбції внаслідок усунення оклюзійного перевантаження при лікуванні генералізованого пародонтиту / Р.Ю. Матвеевко, О.О. Фастовець // Медичні перспективи. – 2013. – Т. 18, № 4. – С. 136-140.

5. Мащенко І.С. Болезни пародонта / І.С. Мащенко. – Дрогобич: Коло, 2008. – 272 с.

6. Терапевтична стоматологія. Захворювання пародонта. Том 3 / М.Ф. Данилевський, А.В. Борисенко, А.М. Політун [и др.]. – Київ: Медицина, 2008. – 614 с.

7. Фастовець Е.А. Влияние окклюзионной перегрузки на характер течения генерализованного пародонтита / Е.А. Фастовець, Р.Ю. Матвеевко // Медицинские новости. – 2015. – № 6. – С. 60-64.

8. Фастовець О.О. Оклюзійна травма та захворювання пародонта (огляд літератури) / О.О. Фастовець, В.Г. Малиновський // Клінічна стоматологія. – 2014. – № 2. – С. 66-71.

9. Evaluation of occlusal trauma as a risk factor in the etiology of chronic periodontitis / C. Popa, S.M. Solo-

mon, I. Rudnic [et al.] // Inter. J. Medical Dentistry. – 2018. – Vol. 8, N 2. – P. 83-88.

10. Secondary trauma from occlusion and periodontitis / M. Branschovsky, T. Beikler, R. Schäfer [et al.] // Quintessence Inter. – 2011. – Vol. 42, N 6. – P. 515-522.

REFERENCES

1. Bragin YA, Dolgalev AA, Bragareva NV. [The role of occlusive disorders in the development of temporomandibular joint diseases, dysfunctions of masticatory muscles and periodontal diseases]. *Sovremennyye problemy nauki i obrazovaniya*. 2014;1:110-7. Russian.

2. Nespriadko VP, Lyseiko NV, Topka PP, Hushcha DK. [Detection of the role of occlusive relationships in the pathogenesis of generalized periodontitis in the early stages of the disease]. *Ukrainskyi stomatolohichnyi almanakh*. 2011;2:57-9. Ukrainian.

3. Lyseyko NV. [Methods for diagnosing disorders of occlusal dental contacts (literature review)]. *Molodoi uchenyi*. 2013;9:87-91. Russian.

4. Matvieienko RYu, Fastovets OO. [Dynamics of markers of bone resorption as a result of elimination of occlusion overload in the treatment of generalized periodontitis]. *Medicni perspektivi*. 2013;18(4):136-40. Ukrainian.

5. Mashchenko IS. [Periodontal diseases]. *Drogo-bych, Kolo*. 2008;272. Russian.

6. Danylevskiy MF, Borysenko AV, Politun AM. [Therapeutic stomatology. Periodontal diseases]. Kyiv, Medytsyna, 2008;3:614. Ukrainian.

7. Fastovets EA, Matvyeyenko RYu. [The effect of occlusal overload on the nature of the course of generalized periodontitis]. *Meditytsinskie novosti*. 2015;6:60-64. Russian.

8. Fastovets OO, Malynovskiy VG. [Occlusal trauma and periodontal disease (literature review)]. *Klinichna stomatolohiya*. 2014;2:66-71. Ukrainian.

9. Popa C, Solomon SM, Rudnic I, Martu I, Luchian I, Virtu MA, Sava N, Martu S. Evaluation of occlusal trauma as a risk factor in the etiology of chronic periodontitis. *International Journal of Medical Dentistry*. 2018;8(2):83-8.

10. Branschovsky M, Beikler T, Schäfer R, Flemming TF, Lang H. Secondary trauma from occlusion and periodontitis. *Quintessence International*. 2011;42(6):515-22.

Стаття надійшла до редакції
25.09.2018

